

INFORME DE CASO

Rabdomioma prenatal. Presentación de un caso

Prenatal rhabdomyomas. Case report

Kilenda Peñalver Morales, Marlen Gómez Claro, Liyan Montes de Oca Delás

Universidad de Ciencias Médicas. Guantánamo. Cuba

RESUMEN

Introducción: los tumores primarios cardiacos son raros durante la infancia y en su mayoría benignos, siendo los rabdomiomas los más comunes, asociándose en más del 60 % de los casos con esclerosis tuberosa. La mayoría de ellos tienden a involucionar, pero algunos, según su localización y manifestaciones clínicas, requerirán tratamiento quirúrgico. Independientemente de su carácter benigno (al ser considerado un hamartoma y no una neoplasia verdadera), su tendencia en ocasiones a la obstrucción de los tractos de entrada o salida, y a la arritmogénesis cardíaca, hace que su pronóstico sea incierto. **Caso clínico:** gestante de 25.5 semanas de gestación con antecedentes de salud anterior que en ecocardiografía fetal se identifican varios tumores cardiacos en ventrículo izquierdo, en tabique interventricuular y tumor de mayor tamaño en ventrículo izquierdo (VI) obstruyendo el tracto de salida de este. Tuvo seguimiento por Genética Clínica, se diagnosticó rabdomioma que obstruye el tracto de salida del VD. La paciente decidió interrupción del embarazo y se confirmó dicho diagnóstico por estudio anatomopatológico. **Conclusiones:** los tumores cardiacos fetales son extraordinariamente raros. Se pueden diagnosticar por ecografía desde la vida intrauterina. La actitud recomendada es expectante por la posibilidad de regresión espontánea, excepto en aquellos casos con repercusión clínica. En el seguimiento se debe descartar la presencia de esclerosis tuberosa por su elevada asociación con esta entidad.

Palabras clave: rabdomiomas; esclerosis tuberosa

ABSTRACT

Introduction: Primary cardiac tumors are rare in childhood and mostly benign, being the most common rhabdomyomas, associating more than 60 % of patients with tuberous sclerosis. Most of them tend to regress, but some, depending on their location and clinical manifestations, require surgical treatment. Regardless of its benign character (it is considered a hamartoma and not a true neoplasm), their tendency sometimes to obstruction of tracts input or output, and heart Arrhythmogenesis, makes prognosis that is uncertain. **Case report:** pregnant 25.5 weeks of gestation with a history of previous health than in fetal echocardiography several cardiac tumors are identified in the left ventricle, septum and interventricular larger tumor in left ventricular (LV) outflow tract obstructing this. The case had followed for Clinical genetics for Rhabdomyoma obstructing the RV outflow tract. The patient decided the abortion and the diagnosis were confirmed by pathological examination. **Conclusions:** Fetal cardiac tumors are extremely rare. You can be diagnosed by ultrasound from intrauterine life. The recommended attitude is expectant about the possibility of spontaneous regression, except in cases with clinical impact. In the follow-up should rule out the presence of tuberous sclerosis because of its high association with this entity.

Keywords: rhabdomyomas; tuberous sclerosis

INTRODUCCIÓN

Los tumores cardíacos primarios son aquellos que se originan en el miocardio o pericardio, tienen una incidencia de 0.0017 a 0.08 %, en estudios necrópsicos y hasta 0.3 % en estudios ecocardiográficos.¹⁻⁴

El 90% son benignos, se establece una proporción de 3/1, no son invasivos, pero debido a su localización pueden provocar alteraciones hemodinámicas graves dependiendo de que se comporten como obstructivos o no y trastornos del ritmo cardíaco, afectando a todos los grupos etéreos.^{5,6}

Desde el punto de vista anatómopatológico los TCP más frecuentes son: Los rabiomiomas del 45- 75 %, del total, sobre todo en la infancia, los fibromas ocupan del 6-25 %, aparecen en neonatos y lactantes, con menos frecuencia en niños mayores. Los mixomas 5.10 % en niños, sin embargo, es el más frecuente en adultos 30 % y los teratomas de localización intrapericárdica que son del 2-10 %. Los sarcomas, son los

tumores cardíacos primarios malignos más diagnosticados y dentro estos el angiosarcoma.^{3,5,6}

Los tumores cardíacos secundarios son más frecuentes que los primarios, en la etapa post natal, afectan miocardio y pericardio y suelen ser extensiones de neuroblastomas, linfomas y leucosis.⁶

La ecocardiografía es útil para identificar enfermedades en las cuales pueden desarrollarse masas, es una técnica precisa para detectarlas y caracterizarlas además proporciona un método incruento para la vigilancia^{7,8}

En la etapa prenatal tiene un alto valor diagnóstico, para los tumores cardíacos, con una sensibilidad de un 100% y una especificidad de un 99.8%.⁸

El diagnóstico prenatal por ultrasonido ha permitido demostrar que entre los tumores primarios del corazón el rabdomioma es el más común, y que éste representa el 80 % de dichos tumores.^{4,6}

Independientemente de su carácter benigno (al ser considerado un hamartoma y no una neoplasia verdadera), su tendencia en ocasiones a la obstrucción de los tractos de entrada o salida, y a la arritmogénesis cardíaca, hace que su pronóstico sea incierto.^{3,9,10}

Si a esto se añade su casi constante asociación a la esclerosis tuberosa, el pronóstico no dependerá solamente de la repercusión cardíaca, sino de las múltiples complicaciones que esta entidad podría ocasionar. El asesoramiento genético, por lo tanto, debe ser explícito y abarcar todos estos aspectos.^{11,12}

PRESENTACIÓN DEL CASO

Se valora gestante de 29 años de edad con una edad gestacional de 25.5 semanas, que es remitida desde su área de salud por la sospecha de tumor intracardiaco.

Se le realizó ultrasonido que informó: feto único, con buena vitalidad, líquido amniótico normal, placenta anterior. Nos llamó la atención la presencia de múltiples imágenes hiperecogénicas dentro del ventrículo izquierdo, ventrículo derecho y tabique interventricular que siguen los movimientos de contractilidad del musculo cardíaco; se localizó el mayor de esta imágenes en el tracto de salida del ventrículo izquierdo, sin otras alteraciones morfológicas fetales (Figuras 1).

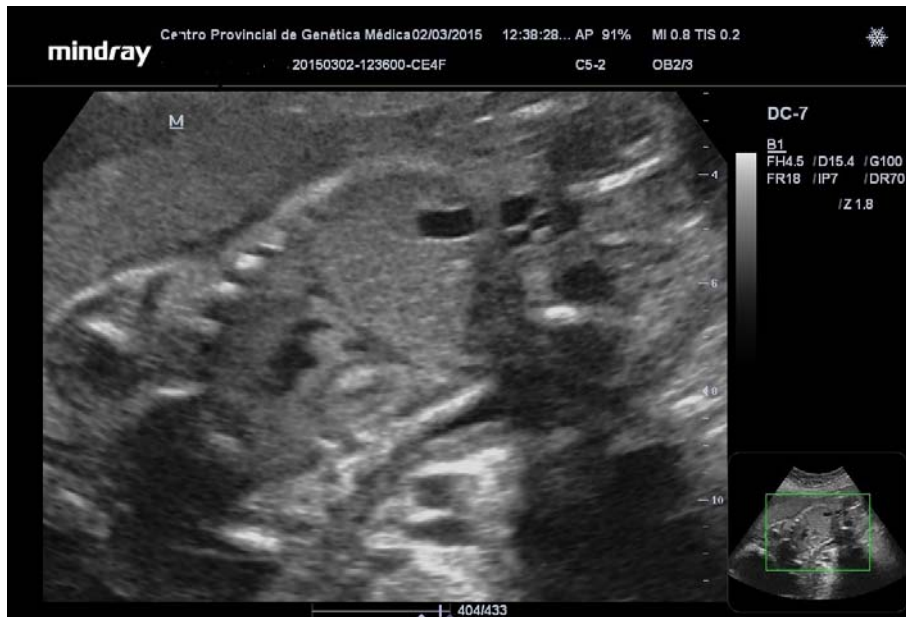


Figura 1. Imágenes hiperecogénicas dentro del ventrículo izquierdo, ventrículo derecho y tabique interventricular.

Biometría:

DBP--- 64 mm - 26.1 semanas
CA--- 212 mm - 25.5 semanas

CC--- 239 mm - 26 semanas
LF--- 45mm - 25.1 semanas

Peso aproximado: 825 g
Edad gestacional probable: 25.5 semanas

Examen anatomopatológico:

Feto masculino, Peso: 1 000 g

Malformaciones congénitas externas: orejas de implantación baja.

Malformaciones internas: formaciones ovoides de aspecto polipoideas en vértice o punta del corazón de color blanco-anacarado en número de tres, firmes, la mayor mide 0.5x0.5 cm. Lesiones tumorales en pared anterolateral de ventrículo izquierdo de 1x0.8 cm, firme que hace relieve hacia el tracto de salida de dicho ventrículo. Dos formaciones tumorales en el tabique interventricular, a nivel de la válvula pulmonar de color blanco anacarado que mide 0.3x0.3 cm.

DISCUSIÓN DEL CASO

Los tumores cardiacos pueden ser diagnosticados durante la vida fetal en la segunda mitad de la gestación. De ellos, el más frecuente es el rabdomioma, aunque hasta el momento se han descrito en la bibliografía médica internacional menos de 300 casos.^{6,8}

Los rabdomiomas cardíacos por lo general son solitarios y silentes, con tendencia a la regresión, pero pueden llegar a producir complicaciones que van desde arritmias, obstrucción al flujo sanguíneo e incluso muerte súbita.

La localización auricular es rara, siendo más frecuentes a nivel ventricular principalmente izquierdo, músculos papilares y en relación con el septo interventricular, como en el caso que se describe, sitios en los cuales, dependiendo de su tamaño, podrán obstruir tractos de entrada o salida que pueden comprometer el funcionamiento cardíaco.⁴ La literatura describe relación entre el síndrome de Wolff Parkinson White.⁹ Se caracteriza por ser circunscrito, lobulado, blanquecino o grisáceo. Su tamaño varía desde unos milímetros hasta algunos centímetros; en el 10 % de los casos aparece como una masa endocavitaria múltiple o única, y a veces se considera un hamartoma. Histológicamente es benigno, está formado por células aracniformes: células musculares con abundante glucógeno y de éste el sarcoplasma aparece a manera de prolongaciones desde el núcleo a la periferia.⁶

La mayoría de los rabdomiomas cardiacos aislados diagnosticados prenatalmente muestran una evolución favorable, con una regresión y una resolución completa sin complicaciones durante los primeros años de la infancia en el 80 % de los casos, aunque suele asociarse con esclerosis tuberosa entre un 63 % y un 80 % según las series publicadas, por lo que se pueden considerar como un marcador ecocardiográfico prenatal de dicha enfermedad. Esta asociación aumenta en caso de historia familiar previa o multifocalidad de los tumores.^{3,4,6}

La esclerosis tuberosa, también conocida como enfermedad de Bouneville Pringle, es una enfermedad neurocutánea con patrón de herencia autosómico dominante, con alta penetrancia y variabilidad. Se caracteriza por la aparición de hamartomas en múltiples sistemas. Sus principales manifestaciones clínicas incluyen: angiofibromas faciales, máculas hipomelanóticas, nevus del tejido conectivo, lesiones en piel y faneras, túberes corticales, nódulos subependimales, astrocitomas de células gigantes, líneas de migración radial en la sustancia blanca cerebral, hamartoma nodular múltiple en los ojos, angiomiolipoma y quistes renales, agujeros en esmalte dental, fibromas gingivales y los

rabdomiomas descritos. Las manifestaciones clínicas usualmente no aparecen desde el nacimiento y se van observando con el transcurrir de los años.^{6,10}

En el diagnóstico diferencial de tumoración cardíaca hay que incluir otras entidades, como los teratomas, hemangiomas, fibromas y mixomas. Los teratomas tienen localización habitualmente extracardiaca (a nivel del pericardio y de la raíz de las arterias pulmonar y aorta). Suelen presentarse como tumoraciones únicas, heterogéneas y pediculadas. Pueden presentarse clínicamente por compresión (fracaso cardíaco, derrame pericárdico, hydrops fetal no inmune y muerte fetal). Los fibromas se localizan a nivel del miocardio ventricular, suelen ser lesiones únicas, sólidas, isoecogénicas con el tejido miocárdico adyacente y pueden tener calcificaciones centrales. Presentan crecimiento en el periodo posnatal. Los hemangiomas son tumores intracardiacos poco frecuentes, que se localizan próximos a la aurícula derecha o a las venas. Se asocian a mesotelioma o rabdomiosarcoma.

Clínicamente pueden asociarse a un derrame pericárdico y ecográficamente se presentan como lesiones sésiles de ecogenicidad mixta. Los mixomas cardíacos fetales son excepcionales, a diferencia de lo que ocurre en los tumores cardíacos primarios del adulto. Su comportamiento suele ser bifásico, con un crecimiento progresivo hasta la semana 32 de gestación, y posteriormente tiende a reducirse progresivamente durante los dos primeros años de vida. Los rabdomiomas pueden ser localizados o multifocales, suelen aparecer en el tabique interventricular o en la pared libre ventricular y auricular. Su apariencia ecográfica es la de una masa redondeada hiperecogénica, bien definida.^{3,5,7,8} Estas características hicieron que el caso presentado fuera diagnosticado de probable rabdomioma cardíaco, aunque no se dispone de la confirmación histológica por no haberse realizado tratamiento quirúrgico.

Los indicadores de un mal pronóstico son el desarrollo de obstrucción al flujo, alteración de la válvula atrioventricular con regurgitación, presencia de arritmias cardíacas, insuficiencia cardíaca y desarrollo de hydrops fetal. Por ello, aunque la mayoría de estos tumores son benignos, su pronóstico no depende sólo de la naturaleza histológica, sino también de la localización, el tamaño, el número de tumores y las complicaciones asociadas.³

CONSIDERACIONES FINALES

La Ecocardiografía hace un diagnóstico, sencillo y certero de los tumores cardíacos. Existen Factores de Riesgo a tener en cuenta en la detección de los mismos. Aunque los rabdomiomas pueden regresar espontáneamente, la asociación a Esclerosis Tuberosa y otras afecciones congénitas, se puede presentar, existe la necesidad de tratamiento quirúrgico en una parte de los casos y la recidiva tras la resección ensombrece el pronóstico. Todos estos aspectos deben tenerse en cuenta por el equipo de diagnóstico prenatal, en el momento de brindar el asesoramiento genético a la familia.

REFERENCIAS BIBLIOGRÁFICAS

1. Sánchez Andrés A, Insa Albert B, Carrasco Moreno J, Cano Sánchez A, Moya Bonoza A, Sáez Palacios JM. Tumores cardíacos primarios en la infancia. *An Pediatr (Barc)* [internet]. 2008 [citado jul 2015];69(1):[aprox. 14 p.]. Disponible en: <http://www.analesdepediatria.org/es/tumores-cardiacos-primarios-infancia/articulo/S1695403308702327/>
2. Castro FJ, Escudero F. Tumores Cardíacos. En: *Protocolos Diagnóstico y Terapéuticos en Cardiología*. Murcia: Sociedad Española de cardiología Pediátrica; 2006. p. 194-99.
3. Sabatine MS, Colucci WS, Shoen FJ. Tumores Cardíacos Primarios. En: Ziper DP, Lobby P, Bonew RO, Braunwald E. *Tratado de Cardiología*. 7ªed. Madrid; 2006. p.1741- 55.
4. Arnaiz GP, Toledo G I, Borzutzky S A, Urcelay M G, Heusser R F, Garay G Francisco et al. Comportamiento clínico de los tumores cardíacos desde el feto hasta el adulto: serie multicéntrica de 38 pacientes. *Rev Méd Chile* [Internet]. 2006 [citado 30 jul 2015];134(9):[aprox. 23 p.]. Disponible en: <http://www.scielo.cl/pdf/rmc/v134n9/art08.pdf>
5. Attie F, Zabal C, Buendía Hernández A. Tumores Cardíacos. En: *Cardiología Pediátrica*. México: Editorial Médica Panamericana;2007.
6. Feigenbaun H, Armstrong WF, Ryan T. *Ecocardiografía*. 6ªed. España Editorial Médica Panamericana;2007.
7. Padilla Chumacera MC. *Tumores Cardíacos. Casos clínicos*. Cochabamba: Hospital Clínico;2008.
8. Vazquez H, Quilindro A, Sicurello MI, Bailatti N, Gómez J, Rodríguez A. Tumores cardíacos primarios en pediatría. *Rev Arg Cardiol* [Internet]. 2003;71(3):[aprox. 10 p.]. Disponible en: <http://www.sac.org.ar/wp-content/uploads/2014/04/737.pdf>
9. Breglia RA. *Tumores Primarios del Corazón*. Hospital Nacional de Clínicas. Argentina: Universidad Nacional de Córdoba; 2001.

10. Savío Benavides A, Oliva Rodríguez J, García Morejón C, García Guevara C, Arencibia Faire J, Ponce Bittar J. Diagnóstico ecocardiográfico de los tumores primarios del corazón en el feto. Rev Cubana Ped [Internet]. 2009 [citado 25 Jun 2016];81(4): [aprox. 10 p.]. Disponible en: http://www.bvs.sld.cu/revistas/ped/vol81_4_09/ped01409.htm
11. Paz Muñiz P de la, Ferreira Moreno V, Mesa Castellín A, Montes de Oca Rodríguez E, Peña Rodríguez O. Tumor cardíaco en la infancia. A propósito de un caso. Rev Méd Electr [Internet]. 2007 [citado 25 Jun 2016];29(2):[aprox. 3 p.]. Disponible en: <http://www.revmedicaelectronica.sld.cu/index.php/rme/rt/captureCite/404/pdf>
12. Quesada López F, González Anca A, Rodríguez Huguet M. Mixoma auricular izquierdo: presentación de dos casos. Rev Arc Méd Camagüey [Internet]. 2011 [citado 25 Jun 2016]; 15(5):[aprox. 20 p.]. Disponible en: <http://scielo.sld.cu/pdf/amc/v15n5/amc120511.pdf>

Recibido: 17 de mayo de 2016

Aprobado: 28 de mayo de 2016

Dra. Kilenda Peñalver Morales. Especialista de I grado en Medicina General Integral y en Genética Clínica. Centro Provincial de Genética. Guantánamo. Cuba. **Email:** kilenda@infosol.gtm.sld.cu