

**HOSPITAL PEDIÁTRICO DOCENTE  
"GRAL. PEDRO AGUSTÍN PÉREZ"  
GUANTÁNAMO**

**RAQUITISMO. PRESENTACIÓN DE UN CASO**

Dr. Ángel Verdecia González<sup>1</sup>, Dr. Rubén García Luque<sup>1</sup>, Dr. Javier Falcón Alcántara.<sup>1</sup>

*1 Especialista de I Grado en Ortopedia y Traumatología.*

---

**RESUMEN**

Se presenta un paciente de 3 años de edad con antecedente aparente de salud, procedencia rural e historia previa de ingresos en el Hospital Pediátrico Docente "Pedro Agustín Pérez" de Guantánamo, por sepsis respiratoria y bajo peso desde los 18 meses. Se valora a partir de su último ingreso por síndrome febril inespecífico, deformidad de rodillas asociadas a una talla baja para su edad y bajo peso. Luego de realizar un examen médico y de laboratorio, se llega a la conclusión de que existe presencia de raquitismo. Por lo infrecuente de esta enfermedad motiva realizar la exposición de este trabajo para conocimiento de ortopedistas y pediatras.

**Palabras clave:** raquitismo, diagnóstico.

---

**INTRODUCCIÓN**

El raquitismo, por terminología, es un trastorno de la formación del hueso en el esqueleto en crecimiento, originado por falta de depósitos de sales óseas en la matriz orgánica del cartílago y hueso; consecuencia de un aporte inadecuado de iones de calcio o fósforo ó de ambos en el líquido que perfunde la matriz ósea. Existen varios factores que originan esta enfermedad, los más frecuentes son: carenciales y déficit en la absorción presentes en enfermedades diarreicas crónicas ó hepáticas que hacen difícil la absorción de la vitamina D por el tubo digestivo y otros menos frecuentes de posibles causas renales como las

osteodistrofias renales en pacientes con insuficiencias renales, glomerulopatías, afecciones tubulares renales y genéticas (raras) por anormalidades en las células dianas.<sup>2,3,7</sup>

Los primeros informes de un estado identificable de raquitismo se publicaron en Inglaterra en el siglo XVII. Es casi indudable que existió en la antigüedad pero quizás no fuera muy común para que produjera preocupación general.

Para tener un conocimiento de la enfermedad se debe conocer la vitamina necesaria en el desarrollo de esta enfermedad que es la D; vitamina liposoluble que puede ser sintetizada en el vivo por acción de la luz solar sobre depósitos de colesterol sobre la piel. Se presume que la geografía influye sobre la frecuencia de esta enfermedad.

Estudios realizados demuestran en la contemporaneidad que es posible prevenir el raquitismo, incluso en poblaciones pobres, la luz solar, los aceites de hígados, pescado y los preparados sintéticos aportan la necesaria vitamina D. El Calcio y el fósforo son minerales abundantes en la mayoría de la población, se encuentran en la leche y en productos lácteos.<sup>2, 12,13</sup>

Por consiguiente, la frecuencia del raquitismo sintomático disminuye, a tal extremo que hoy día es difícil obtener material suficiente para fines didácticos.<sup>2</sup>

El raquitismo activo solo se manifiesta en el esqueleto en crecimiento, su expresión más obvia se ve en el período de crecimiento más activo entre los 6 meses y 3 años aunque puede surgir en los años prepuberales expresado como raquitismo tardío.<sup>2, 3, 5,8</sup>

En este trabajo se presentan hallazgos que posibilitaron la presunción clínica y de laboratorio de esta enfermedad, poco frecuente en Cuba.

## **PRESENTACION DEL CASO**

Paciente de 3 años de edad, sexo femenino con antecedentes de bajo peso desde año y medio, ingresa en servicio de Pediatría del Hospital Pediátrico Docente "Pedro Agustín Pérez" de Guantánamo, con el diagnóstico de síndrome febril inespecífico.

Por deformidades presentes es valorada por el servicio de Ortopedia de dicha institución. Se realiza un examen exhaustivo de las extremidades, junto con exámenes de laboratorios y radiológicos (survey óseo).

Al examen físico mostró apatía motora, reflejos conservados, tibias varas, hipercrecimiento metafisiario de muñecas, tobillos y rodillas, en el tórax se pudo observar agrandamiento bulbosos de las uniones costocondrales llamado rosario raquítrico.<sup>5,6,7,8</sup>

Estudios de laboratorios indicados:

Fosfatasa alcalina 752 UI: Alta  
Calcio sérico: 1.6 mmol/l: Bajo  
Fósforo sérico: 0.4mmol/l: Bajo  
Glicemia: 3.8 mmol/l: Normal  
Creatinina: 51.8mmol/l: Normal  
Acido úrico: 64.8mmol/l: Normal  
T.G.P:20.4mmol/l: Normal  
Proteínas totales: 69.5mmol/l: Normal  
Tiempo de sangramiento: 2 minutos Normal  
Tiempo de coagulación: 7 minutos Normal  
Eritrosedimentación: 35 mm/hora Normal  
Hemoglobina: 133g/L: Normal  
Hematócrito: 0.40 Normal  
Electrolitos: 10.5: Normal

## **DISCUSION DEL CASO**

El raquitismo es la manifestación ósea de la alteración del metabolismo de la vitamina D, calcio y fósforo en los niños, la osteomalacia en el adulto. Existen múltiples causas de raquitismo y osteomalacia y, debido a que el raquitismo es poco frecuente en Cuba, no suelen considerar habitualmente en el diagnóstico diferencial en pacientes con dolor o deformidades en las extremidades.<sup>1, 2,8</sup>

Sin embargo, el cirujano ortopédico debe estar familiarizado con los hallazgos de laboratorios y radiológicos que se asocian a esta enfermedad.<sup>1,5</sup>

Las responsabilidades del cirujano ortopédico están en el tratamiento de las fracturas, las epifisiólisis de la cabeza femoral y el tratamiento de las deformidades angulares de las extremidades.

Es de observar que en niños muy pequeños es suficiente el tratamiento médico y las ortesis para la curación de la enfermedad.<sup>2</sup>

Luego de realizar interrogatorio exhaustivo del paciente, al examen físico se pudo observar un *genus varus* (Figura 1), es de recordar que el varismo fisiológico es hasta los 2 años de edad, se constató a la

inspección aumento de tamaño en la zona metafisiaria de las muñecas y tobillos, el hipercrecimiento en la zona costocondral del tórax (rosario raquítico)(Figura 2). Los estudios complementarios arrojaron que los niveles séricos de calcio (1.6 mmol/l) y fósforo (0.4 mmol/l) estaban disminuidos, así como elevada la fosfatasa alcalina (752 UI) alta (Gráfico 1).

Los estudios radiográficos mostraron osteoporosis generalizada, un ensanchamiento de las líneas epifisarias de los huesos largos como la tibia y el fémur distal. Además, de un ensanchamiento de la epífisis femoral proximal junto a una hipoplasia del núcleo de osificación hicieron confirmar el diagnóstico de raquitismo (Figuras 3 y 4), en estos momentos la niña se encuentra bajo tratamiento con ortesis y vitaminoterapia con Vitamina D.

## **REFERENCIAS BIBLIOGRÁFICAS**

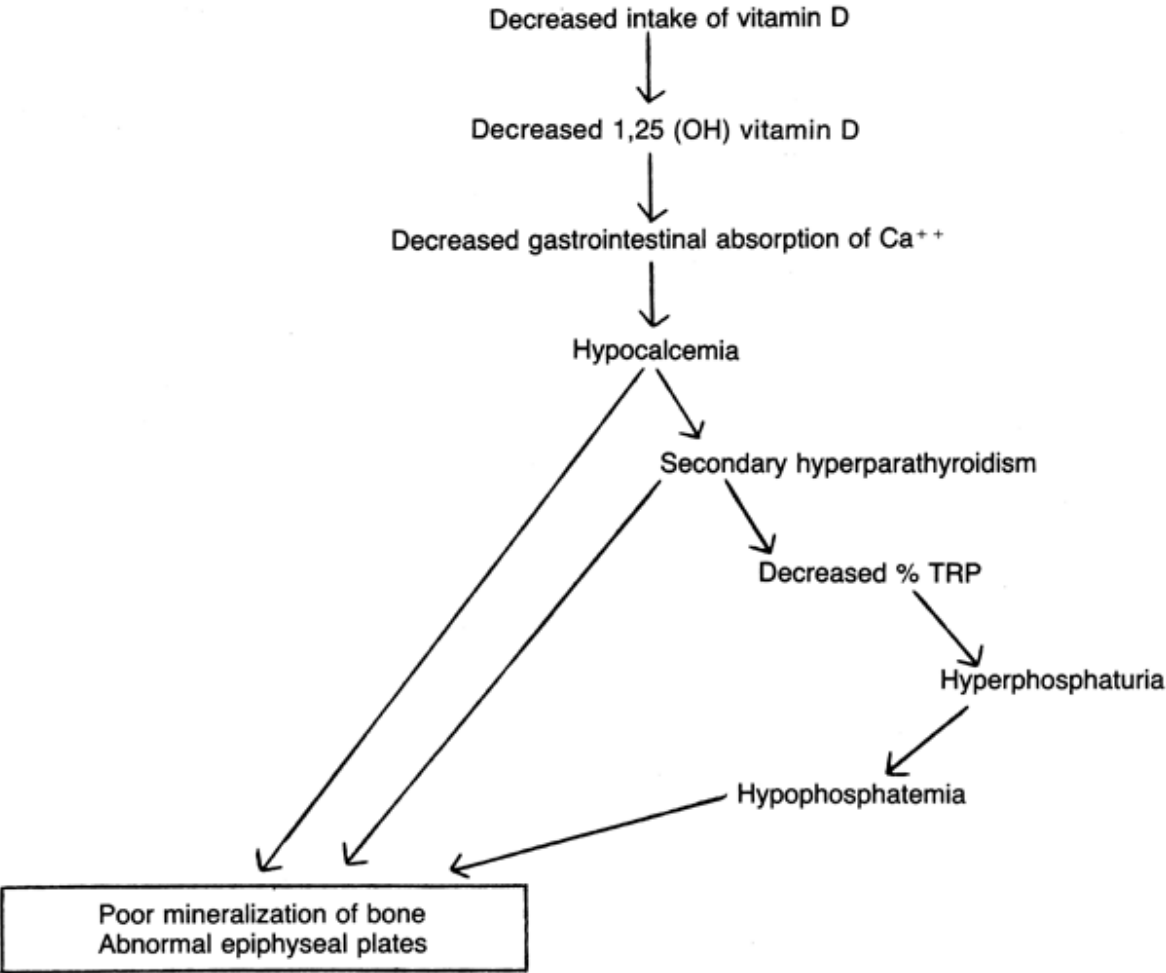
1. Campbell. Raquitismo y Osteomalacia. Cirugía Ortopédica. vII. 10ªed. Memphis Tennessee: S. Canale Mosby; 2010. p. 1178.-1185.
2. Aegerter K. Raquitismo y Osteomalacia. Enfermedades Ortopédicas.4ªed. 333-350. La Habana: Editorial Revolucionaria; 1978.
3. R.E.Behrman V.C.Vaughman. Raquitismo. Nelson Tratado de Pediatría II 9na Edición Pág. 1172-1176. Editorial Revolucionaria1988.
4. Millar MD.Review of Orthopaedics. Philadelphia: Saunders 2004.
5. Vaccaro, AL. Orthopaedics Knowledge Update 8.Rosemont.American Academy Orthopaedics Surgeons 2005.
6. Einhorn TA,Orthopaedic Basic Science. Rosemont. American Academy Orthopaedics Surgeons 2007.
7. Farreras, Rozman .Enfermedades metabólicas del hueso .Medicina Interna (Vol II). Madrid: Harcourt; 2006.
8. González Manuel .Raquitismo .Manual SECOT de Cirugía Ortopédica y Traumatológica. Madrid: Medica Panamericana; 2003.
9. Misra M, Pacaud D, Petryk A, Collett-Solberg PF, Kappy M. Drug and Therapeutics Committee of the Lawson Wilkins Pediatric Endocrine Society. Vitamin D deficiency in children and its management:

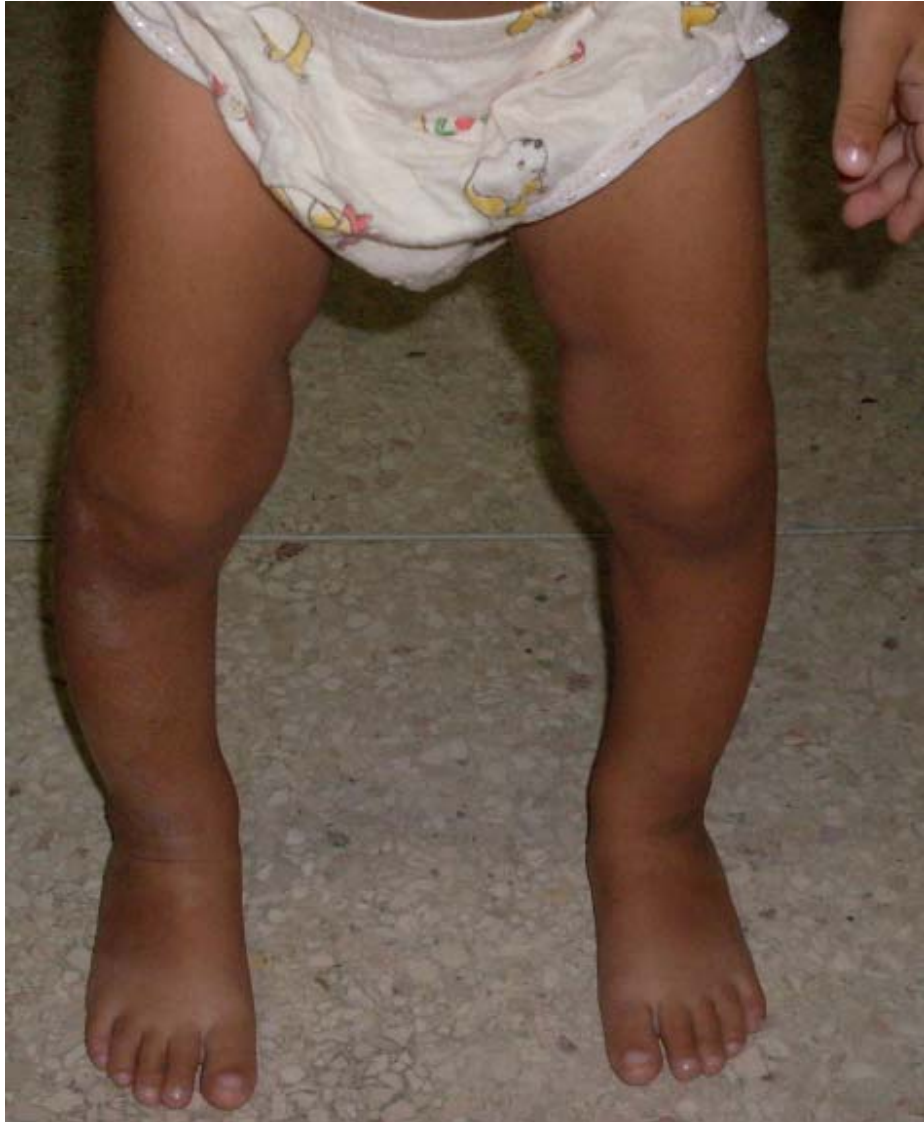review of current knowledge and recommendations. *Pediatrics*. 2008;122:398-417.

10. Wharton B, Bishop N. Rickets. *Lancet*. 2003;362:1389-400.
11. Dunn PM. Francis Glisson (1597-1677) and the "discovery" of rickets. *Arch Dis Child Fetal Neonatal Ed*. 1998;78:F154-5.
12. Hess AF, Unger LJ. Prophylactic therapy for Rickets in a negro community. *JAMA*. 1967;69:1583.
13. Nozza JN, Rodda C. Vitamin D deficiency in mothers of infants with rickets. *MJA*. 2001;175:253-5.
14. Callaghan AL, Moy RJD, Booth IW, DeBelle G, Shaw NJ. Incidence of symptomatic vitamin D deficiency. *Arch Dis Child*. 2006;91:606-7.
15. Robinson PD, Högler W, Craig ME, Verge CF, Walker JL, Piper AC, et al. The re-emerging burden of rickets: a decade of experience from Sydney. *Arch Dis Child*. 2006;91:564-8.
16. Lazol JP, Cakan N, Kamat D. 10 year case review of nutritional rickets in Children's Hospital of Michigan. *Clinical Ped*. 2008; 47:379-84.
17. Yeste D, Carrascosa A. Raquitismo carencial en la infancia: análisis de 62 casos. *Med Clin (Barc)*. 2003; 121:23-7.
18. Cabezuelo G, Abeledo A, Frontera P. Deficiencia de vitamina D en una madre lactante y raquitismo grave en su hijo. *An Pediatr (Barc)*. 2005;63:561-8.
19. Gessner BD, Plotnik K, Muth P. 25-Hydroxyvitamin D levels among healthy children in Alaska. *J Pediatr*. 2003;143:434-7.
20. Challa A, Ntourntoufi A, Cholevas V, Bitsori M, Galanakis E, Andronikou S. Breastfeeding and vitamin D status in Greece during the first 6 months of life. *Eur J Pediatr*. 2005;164:724-9.
21. Ziegler EE, Hollis BW, Nelson SE, Jeter JM. Vitamin D deficiency in breastfed infants in Iowa. *Pediatrics*. 2006; 118:603-10.
22. Gordon C, Feldman HA, Sinclair L. Prevalence of vitamin D deficiency among healthy infants and toddlers. *Arch Pediatr Adolesc Med*. 2008; 162:505-12.

23. Cabezuelo G, Vidal S, Abedelo A, Frontera P. Niveles de 25 hidroxivitamina en lactantes. Relación con la lactancia materna. *An Pediatr (Barc)*. 2007; 66:491-5.
24. Bonet M, López N, Besora R, Herrero S, Esteban E, Seidel V. Raquitismo en inmigrantes asiáticos en período puberal. *An Esp Pediatr*. 2002; 57:264-7.
25. Rovner AJ, Kimberly O. Hypovitaminosis D among healthy children in the United States. A review of the current evidence. *Arch Pediatr Adolesc Med*. 2008; 162:513-9.
26. Docio S, Riancho JA, Pérez A, Olmos JM, Amado JA, González-Macías J. Seasonal deficiency of vitamin D in children: a potential target for osteoporosis-preventing strategies? *J Bone Miner Res*. 1998;13:544-8.
27. Tangpricha V, Pearce EN, Chen TC, Holick MF. Vitamin D insufficiency among free living healthy young adults. *Am J Med*. 2002; 112:659-62.
28. Del Arco C, Riancho JA, Luzuriaga C, González-Macías J, Florez J. Vitamin D status in children with Down Syndrome. *J Intellect Disabil Res*. 1992;36:251-7.
29. Liu PT, Stenger S, Li H, Wenzel L, Tan BH, Krutzik SR et al. Toll-like receptor triggering of a vitamin D-mediated human antimicrobial response. *Science*. 2006;311:1770-3.
30. Martineau AR, Wilkinson RJ, Wilkinson KA, Newton SM, Kampmann B, Hall BM et al. A single dose of vitamin D enhances immunity to mycobacteria. *Am J Respir Crit Care Med*. 2007;176:208-13.
31. Rehman PK. Sub-clinical rickets and recurrent infection. *J Trop Pediatr*. 1994; 40:58.
32. Hayes CE. Vitamin D: a natural inhibitor of multiple sclerosis. *Proc Nutr Soc*. 2000; 59:531-5.

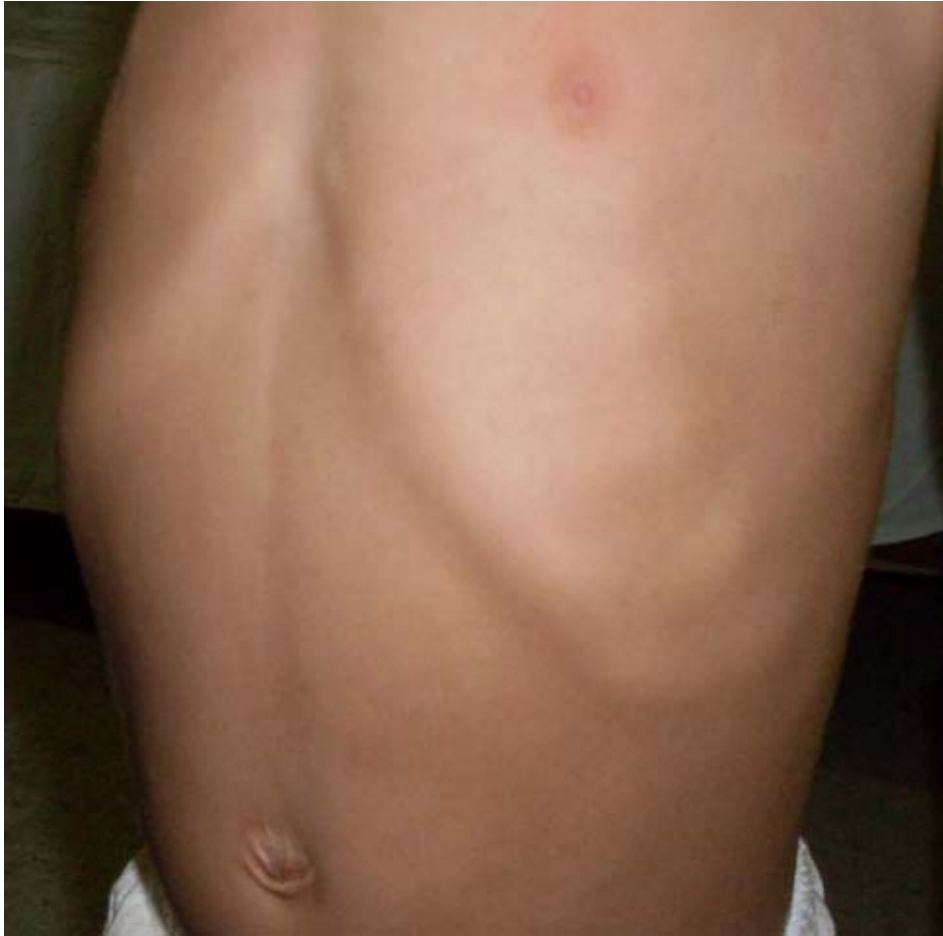**Gráfico 1. Esquema de los resultados de estudios complementarios realizados.**



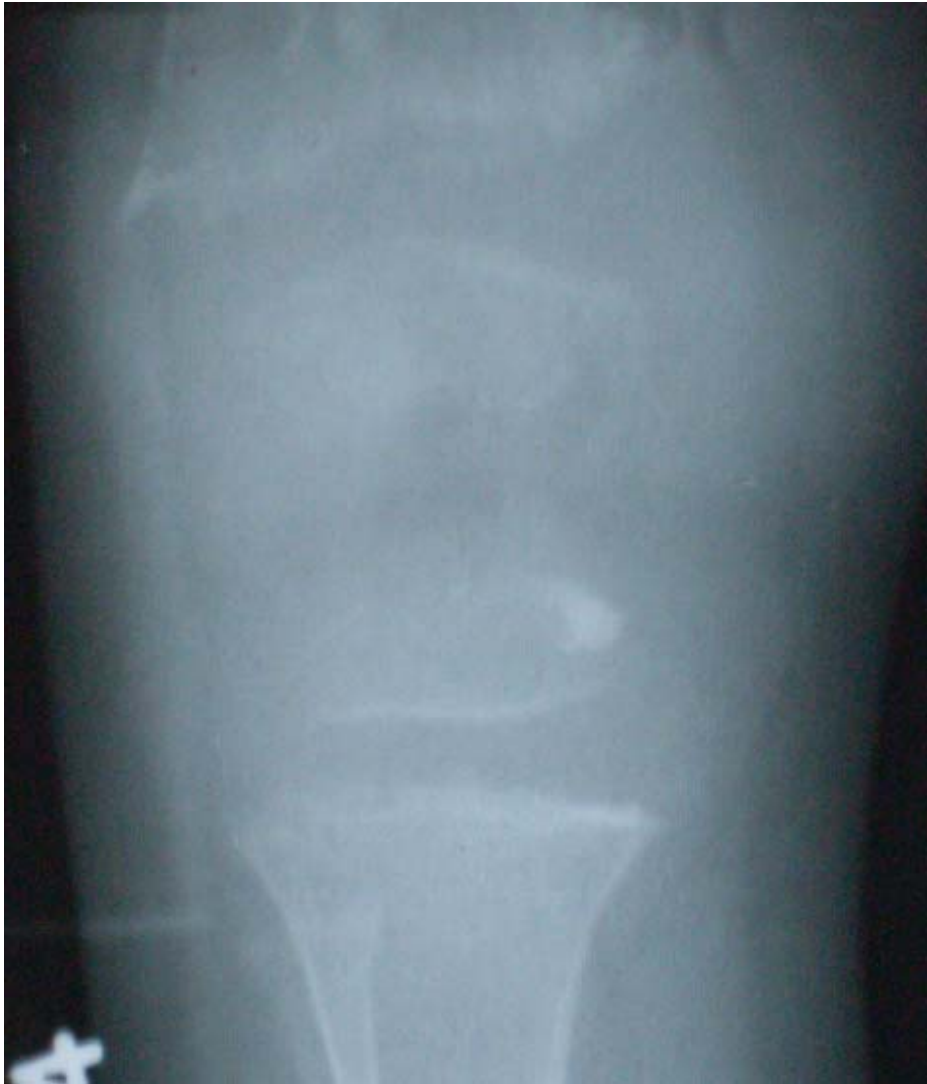

***Figura 1. Genu varus en paciente raquítico.***

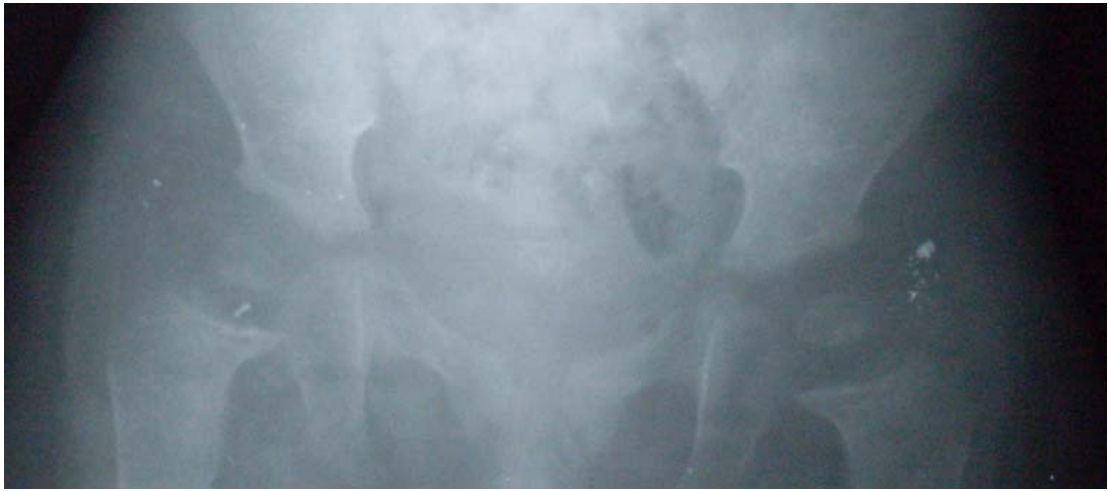



***Figura 2. Se observa hipercrecimiento en las uniones costocondrales del tórax (rosario raquídeo).***



***Figura 3. Radiografía que muestra el ensanchamiento de la línea epifisaria de fémur y tibia, aunque la radiografía muestra la rodilla derecha es bilateral.***



***Figura 4. Radiografía de pelvis ósea muestra ensanchamiento de la línea epifisiaria de ambas caderas.***