



INFORME DE CASO

Aplasia medular por uso de azatioprina en paciente con hepatitis autoinmune. Presentación de un caso

Medullary aplasia due to the use of azathioprine in a patient with autoimmune hepatitis. Case report

Aplasia medular devido ao uso de azatioprina em paciente com hepatite autoimune. Apresentação de um caso

Rosa Loaiza Vega^{1*} , Kevin Benítez Guzmán^{II} 

^I Universidad Nacional de Loja. Ecuador.

^{II} Hospital Español de Buenos Aires. Argentina.

*Autora para la correspondencia: rositaloiza1996@gmail.com

Recibido: 26-07-2024 Aprobado: 03-02-2025 Publicado: 17-02-2025

RESUMEN

La azatioprina es un fármaco inmunosupresor derivado de la 6-mercaptopurina, utilizado en el tratamiento de diversas condiciones autoinmunes. Su metabolismo involucra principalmente la xantina oxidasa y la tiopurina metiltransferasa (TPMT). Los efectos adversos de la azatioprina incluyen reacciones alérgicas y mielotoxicidad, como leucopenia, trombocitopenia y anemia, cuya incidencia puede llegar al 46 % en pacientes con hepatitis autoinmune. El caso presentado describe a una mujer de 68 años con hepatitis autoinmune tratada inicialmente con prednisona y se continuó con azatioprina. Posteriormente, presentó caída del cabello, astenia y pérdida de peso, junto con pancitopenia confirmada por laboratorio. Tras el diagnóstico de aplasia medular secundaria a toxicidad por azatioprina se interrumpió el medicamento y se inició tratamiento con antibióticos, transfusiones y corticoides, logrando una recuperación hematológica completa y evolución favorable.

Palabras clave: azatioprina; inmunosupresor; aplasia medular; hepatitis; pancitopenia

ABSTRACT

Azathioprine is an immunosuppressive drug derived from 6-mercaptopurine, used in the treatment of various autoimmune conditions. Its metabolism mainly involves xanthine oxidase and thiopurine methyltransferase (TPMT). Adverse effects of azathioprine include allergic reactions and myelotoxicity, such as leukopenia, thrombocytopenia, and anemia, the incidence of which can be as high as 46% in patients with autoimmune hepatitis. The case presented describes a 68-year-old woman with autoimmune hepatitis initially treated with prednisone and continued with azathioprine. He subsequently developed hair loss, asthenia, and weight loss, along with laboratory-confirmed pancytopenia. After the diagnosis of spinal cord aplasia secondary to azathioprine toxicity, the medication was discontinued and treatment with antibiotics, transfusions and corticosteroids was initiated, achieving complete hematological recovery and favorable evolution.

Keywords: azathioprine; immunosuppressant; medullary aplasia; hepatitis; pancytopenia



RESUMO

A azatioprina é um medicamento imunossupressor derivado da 6-mercaptopurina, utilizado no tratamento de diversas doenças autoimunes. Seu metabolismo envolve principalmente xantina oxidase e tiopurina metiltransferase (TPMT). Os efeitos adversos da azatioprina incluem reações alérgicas e mielotoxicidade, como leucopenia, trombocitopenia e anemia, cuja incidência pode chegar a 46% em pacientes com hepatite autoimune. O caso apresentado descreve uma mulher de 68 anos com hepatite autoimune tratada inicialmente com prednisona e

continuada com azatioprina. Posteriormente, ele desenvolveu queda de cabelo, astenia e perda de peso, juntamente com pancitopenia confirmada em laboratório. Após o diagnóstico de aplasia medular secundária à toxicidade da azatioprina, a medicação foi suspensa e iniciado tratamento com antibióticos, transfusões e corticosteróides, obtendo-se recuperação hematológica completa e evolução favorável.

Palavras-chave: azatioprina; imunossupressor; aplasia medular; hepatite; pancitopenia

Cómo citar este artículo:

Loaiza Vega R, Benítez Guzmán K. Aplasia medular por uso de azatioprina en paciente con hepatitis autoinmune. Presentación de un caso. Rev Inf Cient [Internet]. 2025 [citado Fecha de acceso]; 104:e4769. Disponible en: <http://www.revinfscientifica.sld.cu/index.php/ric/article/view/4769>

INTRODUCCIÓN

La azatioprina es un fármaco imidazólico que se deriva de la 6-mercaptopurina (6-MP) y forma parte del grupo de los análogos sintéticos de las purinas. Tiene un mecanismo de acción basado en el bloqueo de las síntesis de los nucleótidos, lo que produce inmunosupresión. Su metabolismo se da inicialmente gracias a la 6-MP, y toma tres vías de metabolización: un 1 % por la hipoxantina-guanina fosforribosiltransferasa (HGPRT), un 84 % por la xantina oxidasa (XO) y un 15 % por la tiopurina metiltransferasa (TPMT).⁽¹⁾

Los efectos adversos de la azatioprina se dividen en alérgicos y no alérgicos, dentro del primer grupo se encuentran: erupción cutánea, malestar general y pancreatitis aguda. Los no alérgicos son dosis dependientes y se encuentran: la mielotoxicidad (leucopenia, trombocitopenia, anemia o la combinación de dos o más líneas celulares conocido como pancitopenia) que se presenta en cualquier momento del tratamiento⁽¹⁾, puede llegar incluso hasta un 46 % de incidencia en el tratamiento de hepatitis autoinmune⁽²⁾; así, también, se produce hepatotoxicidad y temblores.⁽³⁾

Dicha citotoxicidad es debida a que los metabolitos inmunosupresores de la azatioprina, como son los 6-tioguanina nucleótidos (6-TGN), se incorporan al ADN como falsos metabolitos, lo que interfiere en la síntesis normal de proteínas, crecimiento y proliferación de linfocitos T y B⁽⁴⁾, y ocasiona los efectos adversos.



Al tener una gran importancia la enzima tiopurina metiltransferasa (TPMT) en la producción de metabolitos citotóxicos⁽⁵⁾ se puede realizar la determinación analítica de la actividad de dicha enzima para evitar el desarrollo de efectos adversos. Si existe una actividad baja hay un mayor riesgo de efectos secundarios; sin embargo, la actividad normal no excluye que a largo plazo se presenten, ya que el gen que codifica la enzima TPMT puede presentar mutaciones asociadas al déficit de la actividad enzimática, al producir acumulación de nucleótidos activos circulantes con mayor riesgo de toxicidad medular grave u otros efectos adversos letales, incluso con dosis convencionales.⁽⁶⁾ Por lo que es necesario nuevos estudios que determinen un correcto conocimiento del intervalo de efectividad terapéutica y toxicidad.

Una de las indicaciones de la azatioprina constituye el tratamiento de mantenimiento de la hepatitis autoinmune, una enfermedad crónica y progresiva de periodos fluctuantes. Se desconoce su etiopatogenia, pero existe una reacción inmune frente a antígenos hepatocitarios que se desencadena por agentes externos.⁽⁷⁾ Analíticamente, presenta una elevación de las cifras de transaminasas, IgG y presencia de autoanticuerpos. El diagnóstico definitivo se realiza mediante la histología hepática por biopsia, que permite observar una hepatitis periportal en sacabocados, estadificar el grado de fibrosis, determinar su pronóstico, establecer si es de tipo 1 o 2 y descartar otros diagnósticos. El esquema de tratamiento se basa en el uso de corticoides asociados o no al uso individualizado de azatioprina.⁽⁸⁾

A continuación, se pretende reportar un caso de una paciente adulta de sexo femenino con antecedente de hepatitis autoinmune que recibió manejo con corticoides y azatioprina, tras lo cual presentó astenia, alopecia y pérdida de peso acompañado de paraclínicos que evidencian pancitopenia y, que tras un buen criterio clínico, se pudo determinar que se trataba de una aplasia medular secundaria a toxicidad por uso de azatioprina.

PRESENTACIÓN DEL CASO

Paciente femenina, de 68 años de edad, con antecedentes personales de hipotiroidismo, en tratamiento con levotiroxina 50 ug/día, constipación crónica de larga data en tratamiento con fibra y diagnóstico de hepatitis autoinmune hace aproximadamente tres meses, la cual fue tratada con prednisona 20 mg/día con disminución paulatina por dos meses hasta su discontinuación, y posteriormente se continuó con azatioprina 50 mg/día como mantenimiento. Acudió al servicio de Inmunología y refirió llevaba diez días aproximadamente con caída de pelo, astenia y pérdida de peso.

Se realizaron exámenes de laboratorio donde se evidenció: leucopenia (leucocitos: $1,40 \cdot 10^3/uL$), anemia leve (hemoglobina 11,3 g/dl, hematócrito 32,8 %), aumento de reactantes de inflamación (PCR 63,52 mg/L).

Los exámenes inmunológicos arrojaron: complemento C3 aumentado: 216,0 mg/dl; complemento C4 aumentado: 55,0 mg/dl; anti-DNA negativo, anticoagulante lúpico negativo, anti-endomisio IgA e IgG negativos, anti-gliadina IgA e IgG negativo, transglutaminasa tisular IgA e IgG negativos, IgE total: 99,58 IU/ml, ANA positivo 1/160, anti Ro/SS-A negativo, Anti-LA/SS-B negativo; tras lo cual se indicó metilprednisolona 125 mg IV en dosis única y prednisona 20 mg diarios.



A la semana de evolución la paciente presentó astenia importante, alopecia universal y fiebre de 40 °C, por lo que acudió al servicio de Emergencias donde se realizó analítica de sangre, la cual evidenció: pancitopenia por leucopenia (leucocitos: $0,5 \cdot 10^3/\mu\text{L}$), neutropenia grave (neutrófilos: $0,0 \cdot 10^3/\mu\text{L}$), linfocitosis (linfocitos: 90,0 %; $0,5 \cdot 10^3/\mu\text{L}$), disminución de glóbulos rojos ($3,0 \cdot 10^6/\mu\text{L}$), hemoglobina: 9,6 g/dL, hematócrito: 27,3 % y trombocitopenia (plaquetas $12,0 \cdot 10^3/\mu\text{L}$; recuento manual de plaquetas: 81,000/mm³).

Por otro lado, resultó alteración de la respuesta inflamatoria: velocidad de eritrosedimentación Westergreen aumentada: 40 mm/h, LDH aumentado 140 U/l, Proteína C Reactiva 99,8 mg/l. El perfil hepático, lipídico y electrolitos dentro de parámetros normales, serología: TORCH negativo. Se realizó aspirado de médula ósea, que mostró celularidad disminuida para la edad a expensas de todas las líneas celulares (Figura 1), no se observaron blastos ni células de metástasis, presencia de megacariocitos, serie eritroide: eritropoyesis muy hipoplásica; serie mieloide: mielopoyesis hipoplásica, cayados y segmentados 2 %, médula hipoplásica con escasos grumos de células estromales como son mastocitos, y linfocitos residuales con presencia de linfocitosis.

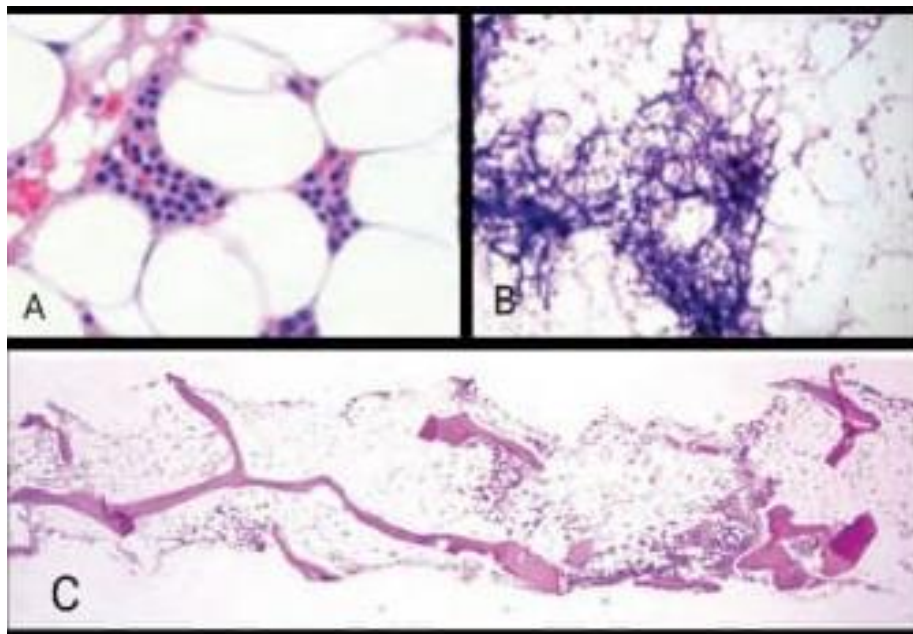


Fig. 1. Morfología de médula ósea en aplasia medular. Aspirado medular (A, B) con espículas óseas en cuyo intersticio se observa médula ósea amarilla con hipocelularidad y estroma residual. La muestra de médula ósea. (C) Muestra hipocelularidad marcada.

Tomado de: Hematology Basic Principles and Practice. Hoffman R, Benz E, Silberstein L, Heslop H, Weitz J, Salama M, *et al.*⁽¹⁵⁾

Posteriormente fue hospitalizada con diagnóstico de aplasia medular y neutropenia febril. Paciente orientada en sus tres esferas, Glasgow 15/15, temperatura 38 °C, resto de signos vitales dentro de la normalidad, palidez generalizada, escleras pálidas, sin otra anomalía en el examen físico.



Se inició terapia antibiótica IV con piperacilina - tazobactam 4,5 gramos cada 8 horas. Se indicó suspensión de azatioprina. Por parte de Hematología se indicó transfusión de un concentrado de glóbulos rojos (día 1) y seis concentrados de plaquetas (día 1 y 3), así mismo se inició prednisona 60 mg/día VO y factor estimulante de colonia de leucocitos: una ampolla subcutánea diaria por cinco días. Al tercer día de hospitalización los hemocultivos reportan *Pseudomona aeruginosa* sensible a todos los antibióticos. Se solicitó además tiopurina metiltransferasa (TPMT), la cual se encontraba dentro de la normalidad con un valor de: 19 U/mL, por lo que se continuó con antibioticoterapia.

Tras cumplir ocho días de hospitalización, la paciente fue dada de alta, con mejoría significativa de su análisis de sangre: leucocitosis (leucocitos: $23,1 \cdot 10^3/uL$), linfocitosis (linfocitos: 7,9 %; $1,8 \cdot 10^3/uL$), neutrofilia (neutrófilos 84,6 %; $19,5 \cdot 10^3/uL$), leve anemia (hemoglobina 11,2 g/dl; hematócrito 32,0 %), trombocitopenia (plaquetas $98,0 \cdot 10^3/uL$, recuento manual de plaquetas $152,000/mm^3$), en frotis de sangre periférica se observó en la serie roja: normocitosis normocrómica sin cambios en la forma eritrocitaria y en la serie blanca: leucocitosis con predominio de neutrófilos maduros con refuerzo de la granulación tóxica + cayados 5 %, y ligero incremento de monocitos de característica normal.

Por todo lo anterior se determinó un diagnóstico: toxicidad secundaria a medicamento (azatioprina). Se indicó como tratamiento ambulatorio: prednisona 20 mg cada 12 horas, que fue disminuyendo su dosis paulatinamente durante seis meses hasta su suspensión.

El control realizado tres meses después evidenció una recuperación hematológica completa sin alteración del perfil hepático. Actualmente, paciente sin necesidad de medicación, estable y con buena evolución.

DISCUSIÓN DEL CASO

La aplasia medular es una entidad caracterizada por una disminución importante de células progenitoras de las tres series hematopoyéticas en la médula ósea, presentándose como pancitopenia en sangre periférica. Existen las formas hereditarias (20 %) de la enfermedad, sin embargo, la gran mayoría los casos son adquiridos (80 %) y mediados por inmunidad, lo que tiene como desencadenantes ambientales a los fármacos (25 %), virus y toxinas (5 %), pero principalmente los casos son de carácter idiopático (70 %).⁽⁹⁾

La paciente del presente caso debutó con una pancitopenia confirmada por la biopsia medular y fue diagnosticada con aplasia medular secundaria al uso de azatioprina. Dicho fármaco es muy utilizado como inmunosupresor en enfermedades como la enfermedad inflamatoria intestinal o la hepatitis autoinmune. Así mismo es conocido que dentro de sus efectos adversos se encuentre la pancitopenia, llegando a ser del 17,3 %⁽³⁾.

El primer caso reportado conocido de aplasia pura de glóbulos rojos fue reportado en dos pacientes por McGrath, *et al.* en 1975.⁽¹⁰⁾ En un estudio de 1993 de 739 pacientes adultos con enfermedad inflamatoria intestinal que usaron de azatioprina, presentaron un 5 % de mielotoxicidad⁽¹¹⁾; en el estudio de Present, *et al.*, de 396 pacientes con enfermedad inflamatoria, un 2 % presenta leucopenia.⁽¹²⁾



Se ha establecido que la incidencia de pacientes que presentan mielotoxicidad inducida por azatioprina es de aproximadamente 6,5 %.⁽¹³⁾ Se cree que la actividad tóxica de la azatioprina es debido a un polimorfismo genético que puede ser demostrada mediante la determinación del TPMT y así poder calcular la dosis correcta de la tiopurina para evitar efectos adversos. En el caso de nuestra paciente, se realizó el estudio de forma tardía, sin embargo, se encontraba dentro de los rangos normales, lo que indicó que aparentemente no se produciría una mielotoxicidad. Dicha sucesión es muy común tal como sucede en la presentación de casos clínicos de Martínez, *et al.* del año 2016, donde ambas pacientes tenían una actividad de TPMT dentro del rango de normalidad⁽¹³⁾, de la misma manera el caso clínico de una paciente con trasplante renal en mantenimiento con azatioprina el nivel del TPMT era normal.⁽¹⁰⁾ Por lo que se piensa que existen otros factores o metabolitos que interfieren en la actividad de la enzima.

Kennedy, *et al.* en el año 2013, en su estudio a pacientes con enfermedad de Crohn a los que la azatioprina produjo mielotoxicidad y que posteriormente se administró mercaptopurina, lo toleraron en un 74 %, lo que afirma que la aparición de mielotoxicidad es multifactorial y no únicamente por el uso de tiopurinas.⁽⁵⁾ Aunque es controversial su uso, la TPMT permite conocer el estatus de la actividad de la enzima para seguridad de la administración del fármaco y diseño de la estrategia terapéutica, sin embargo no reemplaza el seguimiento clínico, monitoreo hematológico y de las enzimas hepáticas.⁽⁶⁾ La determinación de la TPMT puede que no sea coste-efectiva, pero el evitar un caso de aplasia medular hace que deba ser éticamente disponible.

Nuevas investigaciones buscan otros métodos para la detección de metabolitos intraeritrocitarios de la AZA mediante HPLC-UV, las cuales son específicas y sensitivas para la monitorización del tratamiento de la enfermedad de Crohn⁽⁴⁾, no obstante aún falta realizar muchos estudios para llegar a una determinación más específica.

Posterior a la neutropenia severa, la paciente presentó cultivos positivos para *Pseudomona aeruginosa*, la cual fue considerada como un patógeno oportunista de alta prevalencia en la neutropenia febril, la misma ha provocado aproximadamente un 30 % de mortalidad en pacientes con trastornos hematológicos/oncológicos subyacentes en la década de 2000.⁽¹⁴⁾ Afortunadamente en nuestra paciente se trató de una cepa multisensible, por lo que presentó una buena respuesta al manejo antibiótico administrado.

CONSIDERACIONES FINALES

En conclusión, la azatioprina constituye un inmunomodulador eficaz en el tratamiento de padecimientos de orden autoinmune; la mielotoxicidad es un efecto adverso presente en algunos casos. Según la bibliografía, se podría evitar con la monitorización de la actividad de la TPMT, sin embargo, su uso aún es controversial por la existencia de efectos adversos, incluso con valores normales de TPMT, tal como sucedió en este caso; así mismo no reemplaza la monitorización continua mediante hemogramas.



La hepatitis autoinmune constituye una enfermedad crónica y progresiva que se diagnostica por el hepatograma y anticuerpos, no obstante, el diagnóstico definitivo se lo realiza con una biopsia hepática, examen que no se realizó en la paciente y queda en duda su correcto diagnóstico.

REFERENCIAS BIBLIOGRÁFICAS

1. Mazzaroni S, Forero O, Candiz ME, Pérez D, Olivares L. La importancia de la solicitud de tiopurina metiltransferasa para el inicio de la azatioprina. Nuestra experiencia. *Dermatol Argent* [Internet] 2018 [citado 18 Jul 2024]; 24(4):199–201. Disponible en: <https://www.dermatolarg.org.ar/index.php/dermatolarg/article/view/1800>
2. Prieto Ortiz J, Preciado J, Huertas Pacheco S. Hepatitis autoinmune. *Rev Col Gastroenterol* [Internet] 2012 [citado 17 Jul 2024]; 27(4):303-315. Disponible en: http://www.scielo.org.co/scielo.php?script=sci_arttext&pid=S0120-99572012000400007&lng=en
3. Gómez Piña J, Trujillo Alonso J, Morales Hernández A. Azathioprine-induced myelosuppression in Sjogren's syndrome. *Hematol Méx* [Internet] 2022 [citado 17 Jul 2024]; 23(2):107-110. Disponible en: <https://www.medigraphic.com/pdfs/hematologia/re-2022/re222d.pdf>
4. Correa A, Henriques L, Mourao C, Fonseca J, Leandro J. Simultaneous monitoring of azathioprine metabolites in erythrocytes of Crohn's disease patients by HPLC-UV. *J Chromatogr Sci* [Internet] 2022 [citado 17 Jul 2024]; 60(6):518–24. DOI: <http://dx.doi.org/10.1093/chromsci/bmab084>
5. Kennedy NA, Rhatigan E, Arnott IDR, Noble CL, Shand AG, Satsangi J, *et al.* A trial of mercaptopurine is a safe strategy in patients with inflammatory bowel disease intolerant to azathioprine: an observational study, systematic review and meta-analysis. *Aliment Pharmacol Ther* [Internet] 2013 [citado 17 Jul 2024]; 38(10):1255–66. DOI: <http://dx.doi.org/10.1111/apt.12511>
6. Buhl M, Gómez G, Collado M, Oddo E, Khoury M, Azurmendi P, *et al.* Variantes genéticas de la tiopurina metiltransferasa e incidencia de eventos adversos en pacientes con indicación de azatioprina. *Medicina (B. Aires)* [Internet] 2018 [citado 17 Jul 2024]; 78(2):65-70. Disponible en: http://www.scielo.org.ar/scielo.php?script=sci_arttext&pid=S0025-76802018000200001&lng=es
7. Iamónico E, Camps F, Populin M, Vega A, Meccico M, Gutiérrez M, *et al.* Hepatitis asociada a aplasia medular. *RAM* [Internet] 2017 [citado 18 Jul 2024]; 5(1):55-66. Disponible en: <https://www.semanticscholar.org/paper/HEPATITIS-ASOCIADA-A-APLASIA-MEDULAR-Iamónico-Camps/1258191db2f193965e74e6c32e207a5897e762a4>
8. Díaz Ramírez GS, Jiménez Rivera DF, Escobar DM, Vargas Potes CJ, Rojas Rodríguez CA, Rojas Rojas NE. Caracterización de pacientes con diagnóstico de hepatitis autoinmune en un hospital de cuarto nivel de Cali, 2014-2020. *Rev Colomb Gastroenterol* [Internet] 2023 [citado 17 Jul 2024]; 38(1):2-11. DOI: <https://doi.org/10.22516/25007440.907>
9. Biswajit H, Pratim PP, Kumar ST, Shilpi S, Krishna GB, Aditi A. Aplastic anemia: a common hematological abnormality among peripheral pancytopenia. *N Am J Med Sci* [Internet] 2012 [citado 17 Jul 2024];



- 4(9):384-8. DOI: <https://doi.org/10.4103/1947-2714.100980>
10. Pruijt J, Haanen J, Hollander A, Ottolander G. Azathioprine-induced pure red-cell aplasia. *Nephrology Dialysis Transplantation* [Internet] 1996 [citado 17 Jul 2024]; 11:1371-1373. Disponible en: <https://pubmed.ncbi.nlm.nih.gov/8672045/>
11. Connell WR, Kamm MA, Ritchie JK, Lennard-Jones JE. Bone marrow toxicity caused by azathioprine in inflammatory bowel disease: 27 years of experience. *Gut* [Internet] 1993 [citado 18 Jul 2024]; 34(8):1081-5. DOI: <https://doi.org/10.1136/gut.34.8.1081>
12. Present DH, Meltzer S, Krumholz M, Wolke A, Korelitz B. 6-mercaptopurine in the management of inflammatory bowel disease: Short- and long-term toxicity. *Ann Intern Med* [Internet] 1989 [citado 17 Jul 2024]; 111(8):641-649. DOI: <http://dx.doi.org/10.7326/0003-4819-111-8-641>
13. Martínez C, Ros I, Martínez J, Sorribes J, López M, Rodríguez C. Pancitopenia inducida por azatioprina. *Arch Argent Pediatr* [Internet] 2016 [citado 17 Jul 2024]; 114(4):e252-e255. DOI: <http://dx.doi.org/10.5546/aap.2016.e252>
14. Kim HS, Park BK, Kim SK, Han SB, Lee JW, Lee D-G, *et al.* Clinical characteristics and outcomes of *Pseudomonas aeruginosa* bacteremia in febrile neutropenic children and adolescents with the impact of antibiotic resistance: a retrospective study. *BMC Infect Dis* [Internet] 2017 [citado 17 Jul 2024]; 17(1). DOI: <http://dx.doi.org/10.1186/s12879-017-2597-0>
15. Hoffman R, Benz E, Silberstein L, Heslop H, Weitz J, Salama M, *et al.* *Hematology Basic Principles and Practice*. 8va ed. USA: Elsevier; 2023. p. 397.

Declaración de conflictos de intereses:

Los autores declaran que no existen conflictos de intereses.

Financiación:

No se recibió financiación para el desarrollo del presente artículo.

