


INFORME DE CASO

Síndrome de Marfan. Presentación de un caso

Marfan Syndrome. Presentation of a case

Síndrome de Marfan. Apresentação de um caso

Evelyn Johana Peñafiel-Criollo^{1*} , Rosa Lisbeth Almache-Tercero¹ , Daniela Abigail Cobo-Álvarez¹ ¹ Universidad Regional Autónoma de los Andes. Ecuador.*Autora para la correspondencia: ma.evelynjpc05@uniandes.edu.ec

Recibido: 15 de noviembre de 2021

Aprobado: 6 de diciembre de 2022

RESUMEN

Se presentó un paciente masculino de 8 años, con antecedentes personales de disnea, al que en el examen físico se le detectó soplo corto en foco aórtico accesorio. Se realizó ecocardiograma transtorácico. El síndrome de Marfan es una patología poco común causada por una mutación genética de fibrilina 1, imprescindible para la síntesis de fibras elásticas del tejido conectivo. Se caracteriza por una alta penetrancia y marcada heterogeneidad fenotípica. Entre las diferentes manifestaciones clínicas, la afectación cardiovascular merece una consideración especial. El diagnóstico requiere una evaluación clínica completa de múltiples órganos y sistemas. Por su ampliada sintomatología, la toma de decisiones es compleja, por tanto, cuando se sospeche síndrome de Marfan debe aplicarse la revisión de los criterios de Ghent. Dado el impacto del pronóstico y el manejo, la terapia médica temprana y la intervención quirúrgica oportuna, el paciente mejoró sustancialmente la calidad de vida.

Palabras clave: síndrome de Marfan; genética; mutación; fibrilina

ABSTRACT

An eight years-old male patient was presented, with a personal history of dyspnea, and who in the physical examination was found, in the Erb's point, to have a small heart murmur. A transthoracic echocardiogram was performed. Marfan Syndrome is a rare pathology caused by a genetic mutation in fibrillin 1, essential for the synthesis of elastic connective tissue. It is associated with a high penetrance and marked phenotypic heterogeneity. Among the different clinical manifestations, cardiovascular involvement deserves special attention. Diagnosis requires a complete clinical evaluation of multiple organs and systems. Because of its extensive symptomatology, decision making is complex, therefore, when Marfan Syndrome is suspected, the revised Ghent criteria should be applied. Given the impact of prognosis and management, early medical therapy and timely surgical intervention, the patient's quality of life improved substantially.

Keywords: Marfan Syndrome; genetics; mutation; fibrillin



RESUMO

Paciente do sexo masculino, 8 anos de idade, com história pessoal de dispnéia. Ao exame físico, detectou-se sopro curto em foco aórtico acessório. Foi realizado ecocardiograma transtorácico. A síndrome de Marfan é uma patologia rara causada por uma mutação genética da fibrilina 1, essencial para a síntese das fibras elásticas do tecido conjuntivo. É caracterizada por alta penetrância e marcada heterogeneidade fenotípica. Dentre as diferentes manifestações clínicas, o envolvimento cardiovascular merece consideração especial. O diagnóstico requer uma avaliação clínica completa de múltiplos órgãos e

sistemas. Devido aos seus sintomas extensos, a tomada de decisão é complexa, portanto, quando houver suspeita de síndrome de Marfan, a revisão dos critérios de Ghent deve ser aplicada. Dado o impacto do prognóstico e tratamento, terapia médica precoce e intervenção cirúrgica oportuna, a qualidade de vida do paciente melhorou substancialmente.

Palavras-chave: Síndrome de Marfan; genética; mutação; fibrilina

Cómo citar este artículo:

Peñafiel-Criollo EJ, Almache-Tercero RL, Cobo-Álvarez DA. Síndrome de Marfan. Presentación de un caso. Rev Inf Cient [Internet]. 2022 [citado día mes año]; 101(5):e4057. Disponible en: <http://www.revinfcientifica.sld.cu/index.php/ric/article/view/4057>

INTRODUCCIÓN

El síndrome de Marfan (MFS) es una enfermedad hereditaria congénita del tejido conectivo que se transmite con carácter autosómico dominante y penetrancia completa; su prevalencia se ha estimado en una por cada 5 000 personas, con una incidencia de uno por cada 10 000 nacimientos, sin predominio racial ni de sexo.

Se manifiesta en aquellos sistemas u órganos que contienen fibras elásticas en mayor concentración, tales como el sistema cardiovascular, el esquelético, la duramadre, los ojos, la piel, los tegumentos y los pulmones, aunque existen muchos casos de MFS parcial en los que el diagnóstico es dudoso y hay, además, gran variedad de cuadros clínicos asociados con las manifestaciones básicas de la enfermedad que ponen de manifiesto su heterogeneidad genética.^(1,2)

MFS es un trastorno genético autosómico dominante que afecta al tejido conectivo, constituido por fibras elásticas que se compone de elastina y una red de microfibrillas ricas en fibrilina 1 codificada por el gen FBN1 en el cromosoma 15q21; el MFS es causado por una mutación genética FBN1 que altera la síntesis de fibrilina 1 y conduciendo a la debilidad del tejido, aumento de TGF- β , pérdida de las interacciones célula-matriz, lo que da lugar a las diferentes manifestaciones fenotípicas.^(3,4,5)

La nosología de Ghent ha propuesto criterios clínicos para diagnosticar de manera oportuna esta patología, además de la aplicación de estrategias de manejo como evaluaciones periódicas, modificación de factores de riesgo, consejería genética y cirugía en ciertos pacientes. El propósito de este caso clínico es aportar aspectos actuales del MFS, que requiere una atención multidisciplinaria para obtener una disminución de la morbimortalidad.^(6,7)



PRESENTACIÓN DEL CASO

Paciente masculino de 8 años, talla 133 cm, peso 24 kg.

Antecedentes patológicos personales: disnea.

Examen físico: dolicoostenomelia (extremidades elongadas en relación a las dimensiones del tronco), escaso panículo adiposo, gran envergadura, asimetría pectoral, como se muestra en la Figura 1. También se notó dolicocefalia y paladar ojival (Figura 2). A la auscultación se encontró soplo corto en foco aórtico accesorio.

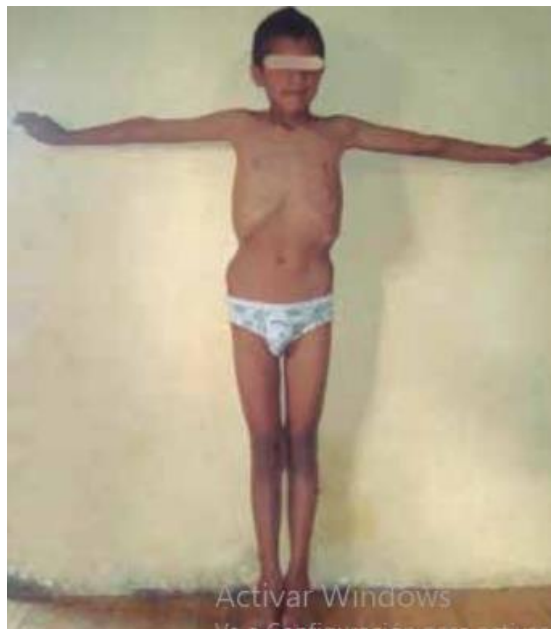

Fig. 1. Dolicoostenomelia (extremidades elongadas en relación a las dimensiones del tronco), escaso panículo adiposo, gran envergadura, asimetría pectoral.

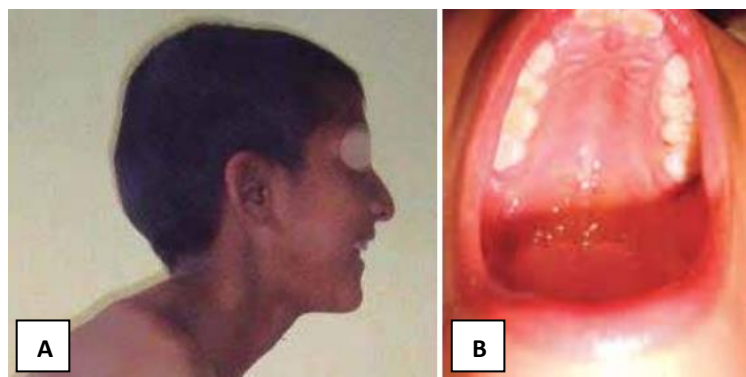

Fig. 2A. Dolicocefalia y **2B.** paladar ojival.

Se realizó ecocardiograma transtorácico que reportó dilatación. Los pediatras consultados no encontraron patologías; el genetista al encontrar mutación de Marfan solicitó examinar a los miembros de la familia, y el servicio de Ortopedia indicó una serie de estudios imagenológicos.

Se aplicaron los criterios de Ghent revisados, siguiendo el protocolo de evaluación diagnóstica se encontraron los siguientes datos:

Antecedentes patológicos familiares:

Padre de 32 años (Figura 3), diagnosticado de MFS en su juventud (Cardiología: diámetro aumentado de raíz aórtica de 4,6 cm, con 55 % de fracción de eyección, soplo diastólico en foco aórtico. Neumología: antecedente de tuberculosis pulmonar, deformidad torácica con crecimiento de cartílagos esternocostales derecho, se ha realizado controles seriadados de tomografía axial computarizada y mostró bula que ha evolucionado y desplazó estructuras vecinas; presentó fibrosis cicatricial bilateral severa, además, de reporte espirométrico con patrón restrictivo severo. Ortopedia: escoliosis).

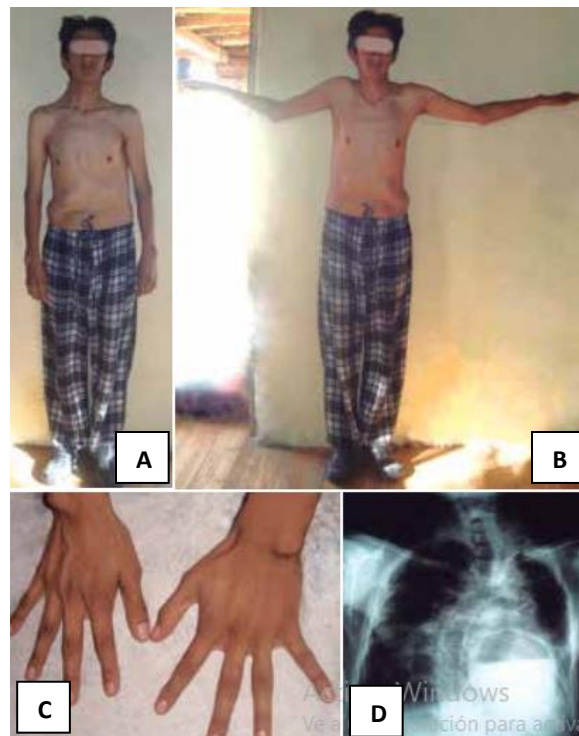

Fig. 3. Padre. **3A** y **3B.** Dolichostenomelia, dificultad para extensión de codo, asimetría de tórax (*pectus carinatum*). **3C.** Arachnodactilia (falanges anormalmente largas) **3D.** Escoliosis con presencia de bula, fibrosis cicatricial posttuberculosis.

Luego de unos meses la disnea en el niño progresó, por lo que se transfirió al servicio de Cardiología Pediátrica.

Se detectó un soplo sistólico en foco mitral y se realizó un segundo ecocardiograma, que evidenció calcificación de la aorta con dilatación de su raíz y de la aorta descendente; se procedió a iniciar tratamiento farmacológico con losartán 12,5 mg cada 24 horas y propanolol 10 mg cada 24 horas, se logró mejorar el cuadro clínico.

Se identificaron las características fenotípicas de este paciente, así como sus hallazgos sugerentes de MFS; se decidió realizar interconsulta multidisciplinaria (Oftalmología: no reportó alteraciones estructurales).

- Madre del paciente tiene estatura promedio sin fenotipo marfanoide.
- Tío paterno del paciente inicial con MFS falleció hace 5 meses por disección aórtica.
- El paciente tiene un primo de 7 años, de estatura alta para su edad, presentó hiperlaxitud articular y pie bilateral plano, además, tiene una hermana menor que está sana, con un desarrollo psicomotor y exploración normales.

Las pruebas genéticas se usaron para confirmar el diagnóstico de síndrome de Marfan, como en este caso presentado.

DISCUSIÓN DEL CASO

Dado el impacto del pronóstico y el manejo, la terapia médica temprana y la intervención quirúrgica oportuna en caso que lo amerite ha mejorado sustancialmente la calidad de vida comparada con décadas anteriores en esta enfermedad.

La evaluación diagnóstica del MFS es inevitablemente compleja, la falla en su detección puede estar dada debido a la marcada variabilidad de presentación (intra e interfamiliar), en dependencia de la edad en la aparición de manifestaciones clínicas, ausencia de la técnica diagnóstica que define la presencia de la condición con la máxima certeza conocida, amplios diagnósticos diferenciales y la existencia de mutaciones.^(8,9,10)

Actualmente, los pilares fundamentales de la terapéutica farmacológica son los betabloqueantes y antagonistas del receptor de angiotensina, pues tienen la propiedad de disminuir el inotropismo, frecuencia cardíaca, presión arterial y rigidez aórtica, es decir, reducen la frecuencia de complicaciones cardiovasculares.

En el caso reportado, con el diagnóstico precoz, tratamiento y seguimiento, se estimó obtenga una amplia expectativa de vida, es decir, tendrá un pronóstico bueno; sin embargo, el padre, debido a las características clínica y tardío manejo, es un paciente de alto riesgo para cirugía y deberá evaluarse la necesidad quirúrgica.⁽¹¹⁾



CONSIDERACIONES FINALES

El síndrome de Marfan es una patología poco común, causada por una mutación genética de fibrilina 1, imprescindible para la síntesis de fibras elásticas del tejido conectivo.

La toma de decisiones es compleja, debe iniciarse tempranamente su manejo multidisciplinario con un seguimiento minucioso; el diagnóstico requiere una evaluación clínica completa de múltiples órganos y sistemas, por su ampliada sintomatología, ya que se dispone de tratamientos farmacológicos y quirúrgicos que mejoran la esperanza de vida.

REFERENCIAS BIBLIOGRÁFICAS

1. Bueno FC, García De Vinuesa PG, Evangelista Masip A. Nuevos criterios diagnósticos en el síndrome de Marfan. *Cardiocre* [Internet]. 2011 [citado 21 Sep 2022]; 46(3):82-5. Disponible en: <https://www.redalyc.org/articulo.oa?id=277022004009>
2. Cañadas V, Vilacosta I, Bruna I, Fuster V. Marfan syndrome. Part 1: pathophysiology and diagnosis. *Nat Rev Card* [Internet]. 2010 mayo [citado 27 Sep 2022]; 7(5):256-65. DOI: <https://doi.org/10.1038/nrcardio.2010.30>
3. Oliva NP, Moreno AR, Toledo GMI, Montecinos OA, Molina PJ. Síndrome de Marfán. *Rev Méd Chile* [Internet]. 2006 Nov [citado 21 Sep 2022]; 134(11):1455-64. DOI: <http://dx.doi.org/10.4067/S0034-98872006001100014>
4. Lebreiro A, Martins E, Almeida J, Pimenta S, Bernardes JM, Machado JC, *et al.* Utilidad del diagnóstico molecular en una familia con síndrome de Marfan y un fenotipo vascular atípico. *Rev Esp Card* [Internet]. 2011 Feb [citado 21 Sep 2022]; 64(2):151-4. Disponible en: <https://dialnet.unirioja.es/servlet/articulo?codigo=3398690>
5. Loeys BL, Dietz HC, Braverman AC, Callewaert BL, Backer J de, Devereux RB, *et al.* The revised Ghent nosology for the Marfan syndrome. *J Med Gen* [Internet]. 2010 Jul [citado 18 Sep 2022]; 47(7):476-85. DOI: <https://doi.org/10.1136/jmg.2009.072785>
6. Loja D, Vilca M, Avilés R, Necochea Y, Manrique M, Postigo R. Síndrome de Marfan. A Propósito de un Caso. *Anal Fac Med* [Internet]. 2001 [citado 21 Sep 2022]; 62(1):56-62. Disponible en: <https://www.redalyc.org/articulo.oa?id=37962108>
7. Valderrama Zurián FJ, Martín Gutiérrez V, Sorlí JV, Mingarro Castillo M, Ejarque Doménech I, Ortiz Uriarte R, *et al.* Síndrome de Marfan. *Aten Prim* [Internet]. 2009 Mayo [citado 18 Sep 2022]; 41(5):281-4. DOI: <https://doi.org/10.1016%2Fj.aprim.2008.07.015>
8. Iams HD. Diagnosis and management of Marfan syndrome. *Curr Sports Med Rep* [Internet]. 2010 Abr [citado 28 Sep 2022]; 9(2):93-8. DOI: <https://doi.org/10.1249/jsr.0b013e3181d4066c>
9. Serrano Ricardo G, Marcano Sanz LE, Bacallao Carril D. Consideraciones cardiovasculares del síndrome de Marfán en edades pediátricas. *Rev Cubana Ped* [Internet]. 2012 Jun [citado 27 Sep 2022]; 84(2):176-87. Disponible en:



http://scielo.sld.cu/scielo.php?script=sci_abstract&pid=S0034-75312012000200007&lng=es&nrm=iso&tlng=es

10. Llanes JH, Cruz AL, Antuña MA, Setién CQ. Necesidad del manejo clínico integral de pacientes cubanos adultos con síndrome Marfan. Rev Cubana Gen [Internet]. 2013 [citado 28 Sep 2022]; 7(1):18-22. Disponible en:

<https://www.medigraphic.com/pdfs/revcubgencom/cgc-2013/cgc131c.pdf>

11. Martínez García G, Rodríguez Lemus G. Síndrome de Marfan en edad adulta: a propósito de un caso. CorSalud [Internet]. 2014 Oct [citado 27 Sep 2022]; 6(4):341-5. Disponible en: <http://www.revcorsalud.sld.cu/index.php/cors/article/view/123>

Declaración de conflicto de intereses:

Los autores declaran que no existen conflictos de intereses respecto a esta investigación.

Contribución de los autores:

Todos los autores participaron en la conceptualización, investigación, recursos, administración, supervisión, redacción del borrador original, revisión y edición de la versión final.

Financiación:

Los autores no recibieron financiación para el desarrollo de la presente investigación.

