




REVISIÓN BIBLIOGRÁFICA

Fractura de la epífisis distal del fémur

Fracture of the distal epiphysis of the femur

Fratura da epífise distal do fêmur

Alejandro Alvarez-López^{I*} , Valentina Valdebenito-Aceitón^{II} , Sergio Ricardo Soto-Carrasco^{II} 

^I Universidad de Ciencias Médicas de Camagüey. Hospital Pediátrico Provincial Docente “Dr. Eduardo Agramonte Piña”. Camagüey, Cuba.

^{II} Universidad Católica de la Santísima Concepción. Chile.

*Autor para la correspondencia: aal.cmw@infomed.sld.cu

Recibido: 13 de julio de 2022

Aprobado: 1 de diciembre de 2022

RESUMEN

Introducción: las lesiones traumáticas de las epífisis son frecuentes en la edad pediátrica. La articulación de la rodilla es una de las más involucradas, en especial, la epífisis distal del fémur. **Objetivo:** actualizar y brindar información sobre las fracturas de la epífisis distal del fémur. **Método:** la búsqueda y análisis de la información se realizó en un periodo de 61 días (1 de abril al 31 de mayo de 2022) y se emplearon las siguientes palabras: “physeal injuries”, “physeal injuries and knee”, “physeal fractures around the knee”, “distal femoral physeal fracture”, a partir de la información obtenida se realizó una revisión bibliográfica de un total de 153 artículos publicados en las bases de datos PubMed, Hinari, SciELO, y Medline, mediante el gestor de búsqueda y gestor de referencias EndNote, de ellos: se utilizaron 34 citas seleccionadas para realizar la revisión, 33 de los últimos cinco años. **Desarrollo:** se mencionaron las características

anatómicas más importantes relacionadas con el mecanismo de producción. Se hizo referencia a la clasificación de Salter Harris. Se expusieron las principales modalidades de tratamiento tanto conservadoras como quirúrgicas basadas en la clasificación. Con relación a las complicaciones se describieron las más reportadas en la literatura. **Conclusiones:** las fracturas de la epífisis distal del fémur son lesiones complejas. Para su mejor entendimiento es importante conocer los mecanismos de producción, así como la clasificación basada en el grado de severidad. La terapéutica tanto conservadora como quirúrgica tiene indicaciones precisas basadas en el desplazamiento y grado de afección de la epífisis.

Palabras clave: fracturas epifisarias; articulación de la rodilla; epífisis femoral distal; fracturas en el niño

ABSTRACT

Introduction: traumatic injuries of the epiphysis are frequent in the pediatric age groups. The knee joint is one of the most involved, especially, distal femoral epiphysis. **Objective:** update and provide information concerning fractures of the distal femoral epiphysis. **Method:** search and analysis of information was gathered over a period of 61 days (April 1 to May 31, 2022) and the following words were used as a key: *physeal injuries, physeal injuries and knee, physeal fractures around the knee, distal femoral physeal fracture*. Based on the information obtained, a bibliographic review was made of a total of 153 articles published in the PubMed, Hinari, SciELO and Medline databases, using the search engine and reference manager EndNote: 34 selected citations were used for the review, 33 of them from the last five years. **Development:** the most important anatomical characteristics related to the mechanism of production were mentioned. The Salter Harris classification was pointed too. The main treatment modalities, both conservative and surgical, based on the classification, were presented. Regarding complications, the most reported in the literature were described. **Conclusions:** fractures of the distal femoral epiphysis are complex injuries. For a better understanding, it is important to know the mechanisms of production, as well as the classification based on the degree of severity. Both conservative and surgical therapeutics have precise indications based on the degree and displacement of epiphysis affection.

Keywords: epiphyseal fractures; knee joint; distal femoral epiphysis; fractures in the child

RESUMO

Introdução: as lesões traumáticas das epífises são frequentes na idade pediátrica. A articulação do joelho é uma das mais acometidas, principalmente a epífise distal do fêmur. **Objetivo:** atualizar e fornecer informações sobre fraturas da epífise distal do fêmur. **Método:** a busca e análise das informações foi realizada em um período de 61 dias (1º de abril a 31 de maio de 2022) e foram utilizadas as seguintes palavras: “lesões fisárias”, “lesões fisárias e joelho”, “fraturas fisárias ao redor o joelho”, “fratura da fisária distal do fêmur”, com base nas informações obtidas, foi realizada uma revisão bibliográfica de um total de 153 artigos publicados nas bases de dados PubMed, Hinari, SciELO e Medline, utilizando o gerenciador de busca e o gerenciador de referências EndNote, das quais: 34 citações selecionadas foram usadas para conduzir a revisão, 33 dos últimos cinco anos. **Desenvolvimento:** foram mencionadas as características anatômicas mais importantes relacionadas ao mecanismo de produção. Foi feita referência à classificação de Salter Harris. As principais modalidades de tratamento, tanto conservador quanto cirúrgico com base na classificação, foram expostas. Em relação às complicações, foram descritas as mais relatadas na literatura. **Conclusões:** as fraturas da epífise distal do fêmur são lesões complexas. Para um melhor entendimento, é importante conhecer os mecanismos de produção, bem como a classificação com base no grau de severidade. Tanto a terapia conservadora quanto a cirúrgica têm indicações precisas baseadas no deslocamento e no grau de acometimento da epífise.

Palavras-chave: fraturas epifisárias; articulação do joelho; epífise femoral distal; fraturas na criança

Cómo citar este artículo:

Alvarez-López A, Valdebenito-Aceitón V, Soto-Carrasco SR. Fractura de la epífisis distal del fémur. Rev Inf Cient [Internet]. 2022 [citado día mes año]; 101(6):e3952. Disponible en: <http://www.revinfcientifica.sld.cu/index.php/ric/article/view/3952>



INTRODUCCIÓN

Los traumas que ocurren en las epífisis son frecuentes en los niños. De ellos, la rodilla constituye una de las articulaciones afectadas, en específico, la epífisis distal del fémur (EDF) es la que aporta la mayor incidencia según reporta EgoI KA.⁽¹⁾

En relación a la epidemiología las fracturas de esta epífisis representan del 1 % al 6 % de todos los daños epifisarios y menos del 1 % de todas las fracturas en general. El 65 % de las lesiones son tipo II según la clasificación de Salter Harris y ocurren por lo general en adolescentes.^(2,3)

Aunque los traumatismos son la causa fundamental de lesiones en la EDF, existen otras que predisponen a su presencia como infecciones y tumoraciones. Los traumas relacionados son de tipo directos, indirectos, relacionados con el parto y por mínimas fuerzas de estrés biomecánico.^(4,5)

El cuadro clínico está en relación con la intensidad del trauma, por lo general se caracteriza por la presencia de dolor, limitación del movimiento articular, deformidades angulares y acortamiento de la extremidad.^(6,7)

Las radiografías simples en proyecciones anteroposterior y lateral son suficientes para el diagnóstico y clasificar estas lesiones, pero en ocasiones está justificada el empleo de la tomografía axial computarizada y la imagen de resonancia magnética nuclear, esta última para detectar lesiones de partes blandas.^(8, 9,10)

El tratamiento consiste en la reducción de la epífisis tanto de forma conservadora como quirúrgica según las características de las fracturas, para luego garantizar la estabilidad mediante un dispositivo de osteosíntesis.^(11,12)

Debido a la importancia de este tema en la traumatología infantil y la escasa información disponible sobre esta temática en la literatura nacional se realizó una revisión de esta entidad con el objetivo de actualizar y brindar una guía de trabajo sobre esta afección traumática.

MÉTODO

La búsqueda y análisis de la información se realizó en un periodo de 61 días (1 de abril al 31 de mayo de 2022) y se emplearon las siguientes palabras: “physeal injuries”, “physeal injuries and knee”, “physeal fractures around the knee”, “distal femoral physeal fracture”, para centrar la búsqueda se utilizaron los operadores booleanos OR o AND según correspondía.

A partir de la información obtenida se realizó una revisión bibliográfica de un total de 153 artículos publicados en las bases de datos PubMed [<https://pubmed.ncbi.nlm.nih.gov/>], Hinari [<https://www.who.int/hinari/es/>], SciELO [<https://scielo.org/es/>], y Medline [<https://medlineplus.gov/spanish/>] mediante el gestor de búsqueda y administrador de referencias EndNote, de ellos, se utilizaron 34 citas seleccionadas para realizar la revisión, 33 de los últimos 5 años. Se consideraron estudios de revisión, presentaciones de casos y originales.



DESARROLLO

En 1898 Hutchinson citado por Wilkins⁽¹³⁾ mencionó que la causa más importante de esta fractura era debida a una fuerza rotatoria importante cuando la pierna de un niño era atrapada entre los radios de la rueda de un vagón. Por esto a esta lesión se le denominó con el viejo término de “fractura de la rueda de vagón”. En esos tiempos la incidencia de estas fracturas con desplazamiento anterior o posterior era muy elevada, así como las lesiones neurovasculares que requerían por lo general la amputación de la extremidad. Desde 1970 estas lesiones se comenzaron a presentar con mayor frecuencia en pacientes que practicaban algún tipo de deporte.^(14,15)

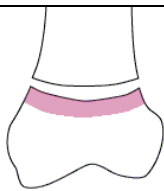
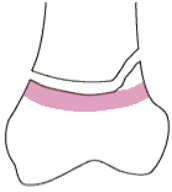
Desde el punto de vista anatómico resulta importante mencionar para el mejor entendimiento de este tipo de fractura, que la EDF es la primera en osificarse, de ahí, su presencia en el momento del nacimiento. Tiene un ritmo de crecimiento aproximado de 8 mm a 10 mm por año y contribuye al 40 % del crecimiento de la extremidad inferior.^(16,17)



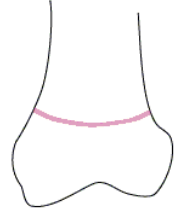
Las fracturas de la EDF responden a cuatro mecanismos de manera general:^(1,13)

- Directo: ocurre como resultado de accidentes automovilísticos, caídas con la rodilla en flexión, actividades deportivas y el síndrome del niño maltratado.
- Indirecto: ocurre por combinación de mecanismos de valgo/varo con hiperextensión y flexión, lo que provoca compresión de una parte de la fisis y tracción de la otra.
- Parto: se observa en pacientes con partos de nalgas o con artrogriposis.
- Trauma mínimo: paciente con debilidad previa de la fisis como en el caso de osteomielitis, leucemia y mielodisplasia.

Con relación a la clasificación, la más empleada es la descrita por Salter Harris, en específico los tipos del I al V (Tabla 1).^(18,19)

Tabla 1. Clasificación de Salter Harris del I al V

Tipo	Incidencia	Característica	Gráfico
I	7,7 %	Se observa en dos grupos de enfermos: el primero, en recién nacidos por traumas del parto y, el segundo, en adolescentes. Rasgo de fractura a través de la placa de crecimiento.	
II	60,0 %	Son las más frecuentes y ocurren por lo general en el adolescente. Rasgo de fractura a través de placa de crecimiento y metáfisis.	

Continuación de la Tabla 1			
III	10,0 % entre ambas	Se caracterizan por ser desplazadas y necesitar de tratamiento quirúrgico.	
IV		Tipo III con rasgo de fractura a través de placa de crecimiento y epífisis. Tipo IV con rasgo de fractura que incluye los 3 elementos: placa de crecimiento, metáfisis y epífisis.	
V	6,0 %	Es infrecuente y ocurre como consecuencia de lesiones anteriores. Lesión de la placa de crecimiento por aplastamiento	

Fuente: elaboración propia.

El tratamiento de esta lesión traumática puede ser conservador o quirúrgico, basado en la configuración geométrica de la fractura. En pacientes con fracturas no desplazadas está indicada la aplicación de inmovilización externa inmediata. En caso de pacientes con fracturas desplazadas, está justificada la reducción bajo anestesia. La posición de la inmovilización se basa en la dirección del desplazamiento inicial:^(20,21,22)

- Medial o lateral: inmovilizar de 15° a 20° de flexión de rodilla, moldear el enyesado en valgo para pacientes con fracturas con fragmento metafisario medial, y en varo viceversa para garantizar en ambos casos tensar el periostio intacto.^(23,24,25)
- Anterior: se debe inmovilizar inicialmente en flexión de rodilla de 90° y luego disminuir con el tiempo.^(25,26)
- Posterior: inmovilizar en extensión.⁽²⁵⁾

El tratamiento basado en la clasificación de Salter Harris del I al IV según Ramo B⁽²⁷⁾, *et al.*, es el siguiente:

- a) Tipo I: se observa por lo general en paciente recién nacidos y consiste en la inmovilización inmediata sin la necesidad de maniobras de reducción debido al gran potencial de remodelación.
- b) Tipo II: en caso de fracturas desplazadas la reducción cerrada bajo anestesia, luego si el paciente es menor de 10 años fijación con alambres de Kirschner. Si es mayor, colocación de tornillos canulados de 4,0 mm o 6,5 mm. En caso de fallo de la reducción cerrada por interposición de partes blandas, en especial periostio, pasar a reducción abierta.
- c) Tipo III: son infrecuentes, pero necesitan de reducción abierta y osteosíntesis.

d) Tipo IV: reducción abierta y osteosíntesis como en el tipo III.

Las complicaciones para su mejor entendimiento se dividen en tempranas y tardías. Las tempranas se relacionan directamente con la fractura y las primeras semanas de ocurrido el trauma, dentro de estas encontramos:^(28, 29,30)

- Daño vascular: la lesión de la arteria es infrecuente, menor de un 2 %, ocurre con mayor frecuencia en patrones de fracturas con hiperextensión o fragmento epifisario anterior. La lesión arterial ocurre por tracción o por laceración directa de una espícula metafisaria. La reducción debe ser llevada a cabo lo antes posible y después mantener un periodo de vigilancia estrecha del estado vascular de la extremidad.

La fasciotomía está justificada en caso de sospecha de lesión arterial, la arteriografía sería de gran utilidad antes de la exploración de manera directa. En pacientes con tiempo de isquemia prolongada, hipotensión significativa en el periodo perioperatorio, compartimiento de partes blandas tensos a la palpación y traumas por aplastamiento. La arteriografía sería de gran utilidad antes de la exploración de manera directa.^(31,32)

- Daño neurológico: el nervio más afectado es el peroneo y se observa en un 3 % de los pacientes, ocurre debido a tracción en el momento de la fractura o por la reducción. La mayoría de estas lesiones remiten antes de los 6 meses, pasado este tiempo está justificada la exploración del nervio. En caso de pacientes con fracturas abiertas y lesión neurológica está indicada la exploración inmediata del nervio.^(33,34)
- Lesión de ligamentos: es una complicación frecuente. Las estructuras que más se asocian a esta fractura son el ligamento cruzado anterior, colateral lateral y colateral medial. Identificar estas lesiones en el momento del trauma es muy difícil debido a la fractura, pero una vez lograda la fijación deben ser explorados. En caso de sospecha de lesión de meniscos, la artroscopia es empleada para identificar y tratar estas lesiones.^(1,30)
- Pérdida de la reducción: una vez lograda la reducción la fractura debe ser siempre estabilizada para evitar su ulterior desplazamiento. Los mayores porcentajes de pérdida de la reducción ocurren en enfermos con inadecuada inmovilización externa.^(30,32)

En relación a las complicaciones tardías el daño de la placa de crecimiento provoca discrepancia en la longitud de la extremidad, así como deformidad angular. Las discrepancias mayores a 2 cm se presentan en aproximadamente un tercio de los enfermos y dentro de los factores de riesgo para esta complicación se encuentran: traumas de alta energía, fracturas muy desplazadas y conminutas que causan daño en una gran porción de la fisis. La conducta ante esta complicación depende de la magnitud: si es menor a 2 cm no necesita de tratamiento; de 2 cm a 6 cm está indicada la epifisiodesis del fémur distal o tibia proximal contralateral; las mayores de 6 cm necesitan de alargamiento fémur combinado o no con epifisiodesis del miembro contralateral.^(28,29)



- Deformidad angular: el tratamiento de esta complicación está justificado cuando supera los 5° y consiste en la realización de osteotomías correctoras y epifisiodesis.^(31,32)
- Pérdida de la movilidad de la rodilla: se presenta en aproximadamente el 27 % de los casos, sus principales razones son la inmovilización prologada, adherencias intraarticulares, contracturas de la cápsula y de los músculos isquiotibiales y cuádriceps, e irregularidades de la superficie articular por fracturas tipos III y IV de Salter Harris. Las contracturas se evitan con periodos de inmovilización cortos, retirar los alambres lo antes posible y lograr restaurar la superficie articular durante la reducción. Por otra parte, los ejercicios de rehabilitación deben comenzar lo antes posible de 4 a 6 semanas.^(30,34)

Al estudiar el comportamiento de esta fractura, es necesario hacer la siguiente pregunta según Wilkins KE.⁽¹³⁾

¿Qué errores debemos evitar en esta lesión?

1. Error en el diagnóstico inicial de la lesión.
2. Estabilización inadecuada con desplazamiento secundario.
3. Error en la detección de lesión ligamentosa asociada.
4. Error en apreciar la alta incidencia de detección del crecimiento en las lesiones tipo I y II de Salter Harris.
5. Error en el reconocimiento de las manifestaciones de lesión vascular aguda o tardía.

CONSIDERACIONES FINALES

Las fracturas de la epífisis distal del fémur son lesiones complejas, para su mejor entendimiento es importante conocer los mecanismos de producción, así como la clasificación basada en el grado de severidad. La terapéutica tanto conservadora como quirúrgica tiene indicaciones precisas basadas en el desplazamiento y grado de afección de la epífisis.

REFERENCIAS BIBLIOGRÁFICAS

1. Egol KA, Koval KJ, Zuckerman J. Handbook of Fractures. 6ed [Internet]. Philadelphia: Wolters Kluwer; 2020. [citado 15 Dic 2022]. Disponible en: <https://www.amazon.com/Handbook-Fractures-Kenneth-Egol-MD/dp/1451193629>
2. Christino MA, Kocher MS. The Paediatric Knee. En: LaPrade RF, Chahla J. Evidence Based Management of Complex Knee Injuries. Philadelphia: Elsevier; 2021. p.396-415.
3. Young EY, Shlykov MA, Hosseinzadeh P, Abzug JM, Baldwin KD, Milbrandt TA. Fractures around the knee in Children. Instr Course Lect [Internet]. 2019 [citado 30 May 2022];68: [aproximadamente 9 p.].



- Disponibile en:
<https://pubmed.ncbi.nlm.nih.gov/32032063/>
 /
4. Andras L, Smith BG. Fractures of the distal femoral physis. En: Waters PM, Skaggs DL, Flynn JM. Rockwood and Wilkin's Fractures in Children. 9ed. Philadelphia: Wolters Kluwer; 2020. p.1375-1416.
 5. Cruz Al Jr, Richmond CG, Tompkins MA, Heyer A, Shea KG, Beck JJ. What's new in pediatric sports conditions of the knee? J Ped Orthop [Internet]. 2018 Feb [citado 30 Mayo 2022]; 38(2):[aproximadamente 6 p.]. Disponible en:
<https://pubmed.ncbi.nlm.nih.gov/29189538/>
 /
 6. Bailey MEA, Wei R, Bolton S, Richards RH. Paediatric injuries around the knee: Bony injuries. Injury [Internet]. 2020 Mar [citado 30 Mayo 2022]; 51(3): [aproximadamente 8 p.]. Disponible en:
<https://pubmed.ncbi.nlm.nih.gov/32067766/>
 /
 7. Pennock AT, Ellis HB, Willimon SC, Wyatt C, Broida SE, Dennis MM, *et al.* Intra-articular physeal fractures of the distal femur: a frequently missed diagnosis in adolescent athletes. Orthop J Sports Med [Internet]. 2017 Oct [citado 30 Mayo 2022]; 5(10):[aproximadamente 3 p.]. Disponible en:
<https://pubmed.ncbi.nlm.nih.gov/29051906/>
 /
 8. Levene R, Fein DM, Grossman JP. Knee trauma. Ped Rev [Internet]. 2022 Jan [citado 30 Mayo 2022]; 43(1): [aproximadamente 3 p.]. Disponible en:
<https://pubmed.ncbi.nlm.nih.gov/35229128/>
 /
 9. Samet JD. Pediatric sports injuries. Clin Sports Med [Internet]. 2021 Oct [citado 30 Mayo 2022]; 40(4):[aproximadamente 18 p.]. Disponible en:
 10. Young EY, Stans AA. Distal femoral physeal fractures. J Knee Surg [Internet]. 2018 Jul [citado 30 Mayo 2022]; 31(6):[aproximadamente 3 p.]. Disponible en:
<https://pubmed.ncbi.nlm.nih.gov/29490406/>
 /
 11. Diallo M, Soulama M, Sidibé A, Ouédraogo S, Dakouré PWH. Reduction of neglected displaced fractures of the distal femoral physis. JBJS Essent Surg Tech [Internet]. 2021 Mar [citado 30 Mayo 2022]; 11(1):[aproximadamente 3 p.]. Disponible en:
<https://pubmed.ncbi.nlm.nih.gov/34123549/>
 /
 12. Sawyer JR, Spence DD. Fractures and dislocations in children. En: Azar FM, Beaty JH. Campbell's Operative Orthopaedics. 14ed. Philadelphia: Elsevier; 2021. p.1593-6.
 13. Wilkins KE. Fracturas extra-articulares de la rodilla. En: Pablos J, González Herranz P. Apuntes de Fracturas Infantiles. Madrid: Ergon; 1999. p.293-301.
 14. Kowalczyk AD, Geminiani ET, Dahlberg BW, Micheli LJ, Sugimoto D. Pediatric and adolescent figure skating injuries: a 15-year retrospective review. Clin J Sport Med [Internet]. 2021 Mayo [citado 30 Mayo 2022]; 31(3):[aproximadamente 14 p.]. Disponible en:
<https://pubmed.ncbi.nlm.nih.gov/30985309/>
 /
 15. Razzi M, Nordin A. A rare case of non-contact Salter Harris type 2 fracture of distal femur during a football match. Med J Malaysia [Internet]. 2018 Oct [citado 30 Mayo 2022]; 73(5): [aproximadamente 3 p.]. Disponible en:
<https://pubmed.ncbi.nlm.nih.gov/30350822/>
 /



16. Adams AJ, Mahmoud MAH, Wells L, Flynn JM, Arkader A. Physeal fractures of the distal femur: does a lower threshold for surgery lead to better outcomes? *J Ped Orthop B* [Internet]. 2020 Jan [citado 30 May 2022]; 29(1):[aproximadamente 6 p.]. Disponible en:
<https://pubmed.ncbi.nlm.nih.gov/31425335/>
/
17. Woernle M, Fehisin JP. The Pediatric Knee and proximal tibia. *Ped Clin N Am* [Internet]. 2020 [citado 30 Mayo 2022]; 67:[aproximadamente 14 p.]. Disponible en:
<https://www.sciencedirect.com/science/article/abs/pii/S0031395519301373>
18. Behera P, Gopinathan NR, Kumar A, Saibaba B, Sudesh P, John R. Distal femoral physeal crush injury with metaphyseal comminution—a report of two cases and a new perspective to physeal injury. *Chin J Traumatol* [Internet]. 2017 Dec [citado 30 Mayo 2022]; 20(6): [aproximadamente 3 p.]. Disponible en:
<https://pubmed.ncbi.nlm.nih.gov/29203221/>
/
19. Rickert KD, Hosseinzadeh P, Edmonds EW. What's new in pediatric orthopaedic trauma: the lower extremity. *J Ped Orthop* [Internet]. 2018 Sep [citado 30 May 2022]; 38(8):[aproximadamente 5 p.]. Disponible en:
<https://pubmed.ncbi.nlm.nih.gov/29975292/>
/
20. Bellamy JT, Ward LA, Fletcher ND. Evaluation of pediatric distal femoral physeal fractures and the factors impacting poor outcome requiring further corrective surgery. *J Ped Orthop B* [Internet]. 2021 Jan [citado 30 Mayo 2022]; 30(1):[aproximadamente 6 p.]. Disponible en:
<https://pubmed.ncbi.nlm.nih.gov/32317562/>
/
21. MacDonald J, Rodenberg R, Sweeney E. Acute knee injuries in children and adolescents: a review. *JAMA Ped* [Internet]. 2021 Jun [citado 30 Mayo 2022]; 175(6):[aproximadamente 6 p.]. Disponible en:
<https://pubmed.ncbi.nlm.nih.gov/33749718/>
/
22. Othman Y, Hassini L, Fekih A, Aloui I, Abid A. Uncommon floating knee in a teenager: a case report of ipsilateral physeal fractures in distal femur and proximal tibia. *J Orthop Case Rep* [Internet]. 2017 May-Jun [citado 30 Mayo 2022]; 7(3):[aproximadamente 3 p.]. Disponible en:
<https://pubmed.ncbi.nlm.nih.gov/29051887/>
/
23. Lorenzen MM, Birkelund L, Laursen JO. Severely dislocated distal physeal femur fracture in a 13-year-old girl. *Ugeskr Laeger* [Internet]. 2019 Jun [citado 30 Mayo 2022]; 181(24):[aproximadamente 3 p.]. Disponible en:
<https://pubmed.ncbi.nlm.nih.gov/31267954/>
/
24. Franklin CC, Skaggs DL, Weiss J. Physeal Fractures About the Knee. En: Scott WN. *Insall & Scott Surgery of the Knee*. 6 ed. Philadelphia: Elsevier; 2018. p.1281-3.
25. Tuca M, Pineda T. Lesiones traumáticas de rodilla en niños y adolescentes. *Rev Med Clín Condes* [Internet]. 2021 [citado 30 Mayo 2022]; 32(3):[aproximadamente 10 p.]. Disponible en:
<https://reader.elsevier.com/reader/sd/pii/S0716864021000493?token=C2E31F930642E668279523E9345401444F4EE23F821068CAA DA66C974C774EAE2DE5117A2067CE7BFF4368BDE66226D4&originRegion=us-east-1&originCreation=20220331204401>
26. Ozturk M, Yurtbay A, Keskin D, Polat AV, Selcuk MB. Subperiosteal hemorrhage due to a distal femoral physeal fracture in a neonate. *North Clin Istanb* [Internet]. 2018 Aug [citado 30 Mayo 2022]; 6(3):[aproximadamente 2 p.]. Disponible en:



- <https://pubmed.ncbi.nlm.nih.gov/31650122>
 27. Ramo B, Ellis HB. Lower Extremity Injuries. En: Herring JA. Tachdjian's Pediatric Orthopaedics. 6ed. Philadelphia: Elsevier; 2022. p.1332-1344.
28. Bonnevie F, Allington N. Growth arrest after a physeal femur fracture in a child. Rev Med Liege [Internet]. 2021 Oct [citado 30 Mayo 2022]; 76(10):[aproximadamente 3 p.]. Disponible en: <https://pubmed.ncbi.nlm.nih.gov/34632737>
29. Conchin A, Ferrara MA, Kaux JF. Stress fracture of the distal femoral growth plate in a young Belgian table tennis champion. Rev Med Liege [Internet]. 2020 Jul [citado 30 Mayo 2022]; 75(7-8):[aproximadamente 3 p.]. Disponible en: <https://pubmed.ncbi.nlm.nih.gov/32779897>
30. Wu X, Xia J, Li J, Sun J, Shen X. Distal femoral physeal fractures after neonatal osteomyelitis: A case report. Medicine (Baltimore) [Internet]. 2019 Mayo [citado 30 Mayo 2022]; 98(18):[aproximadamente 3 p.]. Disponible en: <https://pubmed.ncbi.nlm.nih.gov/31045792>
31. Gibly RF, Georgopoulos G, Carry PM, Miller NH. Lower extremity physeal fractures and post-traumatic surgical deformities; National Trauma Data Bank and institutional cohorts. J Clin Orthop Trauma [Internet]. 2022 Mar [citado 30 Mayo 2022]; 27:[aproximadamente 3 p.]. Disponible en: <https://pubmed.ncbi.nlm.nih.gov/35310787>
32. Sabharwal S, Sabharwal S. Growth plate injuries of the lower extremity: case examples and lessons learned. Indian J Orthop [Internet]. 2018 Sep-Oct [citado 30 Mayo 2022]; 52(5):[aproximadamente 7 p.]. Disponible en: <https://pubmed.ncbi.nlm.nih.gov/30237603>
33. Neubauer T. Pediatric injuries of the knee joint. Unfallchirurg [Internet]. 2019 Jan [citado 30 Mayo 2022]; 122(1):[aproximadamente 14 p.]. Disponible en: <https://link.springer.com/article/10.1007/s00113-018-0587-3>
34. van den Broek M, Oussedik S. Paediatric fractures around the knee. Br J Hosp Med (Lond) [Internet]. 2017 Aug [citado 30 Mayo 2022]; 78(8):[aproximadamente 5 p.]. Disponible en: <https://pubmed.ncbi.nlm.nih.gov/28783395>

Declaración de conflicto de intereses:

Los autores declaran que no existen conflictos de intereses respecto a esta investigación.

Contribución de los autores:

AAL: conceptualización, metodología, software, supervisión, redacción – borrador original, redacción – revisión y edición.
 VVA: conceptualización, administración del proyecto, validación, redacción – borrador original, redacción – revisión y edición.
 SRSC: curación de datos, investigación, metodología, supervisión, redacción – revisión y edición.

Financiación:

Los autores no recibieron financiación para el desarrollo del presente artículo.

