



REVISIÓN BIBLIOGRÁFICA


Síndrome Sturge-Weber. Revisión de la literatura a propósito de un caso

Sturge-Weber syndrome. Literature review about a case

Síndrome de Sturge-Weber. Revisão de literatura sobre um caso

Limnet Cremé-Lambert^{1*} 

Harasay Díaz-Estévez² 

Mireya Lamas-Ávila³ 

* Autor para la correspondencia: limnetcl@infomed.sld.cu

¹ Especialista de II Grado en Pediatría. Máster en Atención Integral al Niño. Asistente. Hospital Pediátrico Docente “General Pedro Agustín Pérez”. Guantánamo. Cuba.

² Especialista de I Grado en Neurología. Instructora. Hospital Pediátrico Docente “General Pedro Agustín Pérez”. Guantánamo. Cuba.

³ Especialista de II Grado en Pediatría. Máster en Atención Integral al Niño. Asistente. Hospital Pediátrico Docente “General Pedro Agustín Pérez”. Guantánamo. Cuba.

Recibido: 2 de enero de 2020 Aprobado: 22 de enero de 2020

RESUMEN

Introducción: entre las hamartoblastosis se reconoce el síndrome de Sturge-Weber (SSW), cuyo diagnóstico es inusual y complejo su tratamiento. **Objetivo:** socializar la experiencia en la atención a un paciente pediátrico con síndrome de Sturge-Weber en el Hospital Pediátrico Docente “General Pedro Agustín Pérez” de Guantánamo. **Método:** se presentó un paciente preescolar, sin antecedentes familiares de interés. Al mes de nacido fue operado de glaucoma congénito. Durante el primer año de vida presentó retardo del desarrollo psicomotor y movimientos involuntarios considerados convulsiones tónico-clónicas. Se revisó la literatura para transmitir a la comunidad médica, de modo particular, a estudiantes de medicina y médicos

generales, información para lograr un diagnóstico y un seguimiento adecuado de esta afección. **Resultados:** según las manifestaciones clínicas, examen físico mediante el método clínico y los resultados de los exámenes complementarios, se planteó el diagnóstico de síndrome neurocutáneo, de modo particular un SSW. Se aplicó tratamiento con diazepam y al persistir la crisis, fenitoína. La primera clasificación de los síndromes neurocutáneos la realizó Jan Van der Hoeve, que acuñó el término facomatosis. Es un trastorno neurológico congénito, no hereditario aunque hay descrito casos familiares, poco común pero frecuente respecto a otros síndromes neurocutáneos. Se estima una incidencia de 5 x 100,000 nacidos vivos. Afecta a todos los grupos étnicos y ambos sexos. **Conclusiones:** no siempre hay relación entre la

gravedad de las manifestaciones cutáneas, neurológicas y oculares del SSW con las alteraciones cerebrales. Es importante el examen físico para establecer el diagnóstico oportuno y evitar futuras secuelas y complicaciones.

Palabras clave: síndrome Sturge-Weber; angioma; hamartoblastosis

ABSTRACT

Introduction: Sturge-Weber syndrome (SSW) is recognized among hamartoblastosis, whose diagnosis is unusual and complex treatment.

Objective: to socialize the experience in the care of a pediatric patient with Sturge-Weber syndrome at the "General Pedro Agustín Pérez" Pediatric Teaching Hospital in Guantánamo.

Method: a preschool patient was presented, with no family history of interest. One month after birth, he underwent congenital glaucoma surgery. During the first year of life he presented retardation of psychomotor development and involuntary movements considered tonic-clonic seizures. Literature was reviewed to transmit to the medical community, in particular, to medical students and general practitioners, information to achieve a diagnosis and adequate follow-up of this condition. **Results:** according to the clinical manifestations, physical examination by means of the clinical method and the results of the complementary examinations, the diagnosis of neurocutaneous syndrome was proposed, in particular a SSW. Treatment with diazepam was applied and when the crisis persisted, phenytoin. The first classification of neurocutaneous syndromes was carried out by Jan Van der Hoeve, who coined the term phacomatosis. It is a congenital neurological disorder, not inherited although there have been family cases described, uncommon but frequent compared to other neurocutaneous

syndromes. An incidence of 5 x 100,000 live births is estimated. It affects all ethnic groups and both sexes. **Conclusions:** there is not always a relationship between the severity of cutaneous, neurological and ocular manifestations of SSW with brain disorders. The physical examination is important to establish the timely diagnosis and avoid future sequelae and complications.

Keywords: Sturge-Weber syndrome; angioma; hamartoblastosis

RESUMO

Introdução: a síndrome de Sturge-Weber (SSW) é reconhecida entre as hamartoblastose, cujo diagnóstico é tratamento incomum e complexo.

Objetivo: socializar a experiência no atendimento de um paciente pediátrico com síndrome de Sturge-Weber no Hospital Pediátrico "General Pedro Agustín Pérez" em Guantánamo. **Método:** foi apresentado um paciente pré-escolar, sem histórico familiar de interesse. Um mês após o nascimento, ele foi submetido a uma cirurgia de glaucoma congênito. Durante o primeiro ano de vida, apresentou retardo no desenvolvimento psicomotor e movimentos involuntários considerados convulsões tônico-clônicas. A literatura foi revisada para transmitir à comunidade médica, em particular aos estudantes de medicina e clínicos gerais, informações para obter um diagnóstico e acompanhamento adequado dessa condição.

Resultados: de acordo com as manifestações clínicas, o exame físico por meio do método clínico e os resultados dos exames complementares, foi proposto o diagnóstico de síndrome neurocutânea, em particular um SSW. O tratamento com diazepam foi aplicado e, quando a crise persistiu, fenitoína. A primeira classificação das síndromes neurocutâneas foi realizada por Jan Van der Hoeve, que cunhou o



termo facomatose. É um distúrbio neurológico congênito, não herdado, embora haja casos familiares descritos, incomum, mas frequente em comparação com outras síndromes neurocutâneas. É estimada uma incidência de 5 x 100.000 nascidos vivos. Afeta todos os grupos étnicos e ambos os sexos. **Conclusões:** nem sempre existe relação entre a gravidade das

manifestações cutâneas, neurológicas e oculares da SSW com distúrbios cerebrais. O exame físico é importante para estabelecer o diagnóstico oportuno e evitar futuras sequelas e complicações.

Palavras-chave: síndrome de Sturge-Weber; angioma; hamartoblastose

Cómo citar este artículo:

Cremé-Lambert L, Díaz-Estévez H, Lamas-Ávila M. Síndrome Sturge-Weber. Revisión de la literatura a propósito de un caso. Rev Inf Cient [en línea]. 2020 [citado día mes año]; 99(1):89-101. Disponible en: <http://www.revinfcientifica.sld.cu/index.php/ric/article/view/2747>

INTRODUCCIÓN

La morbilidad pediátrica la determina una diversidad de enfermedades, entre las que no es común el síndrome neurocutáneo, sin embargo, las afecciones que este incluye afectan la calidad de vida de los afectados y la funcionalidad de su familia, lo que hace necesario su diagnóstico y tratamiento precoz.

El síndrome neurocutáneo, además denominado como hamartoblastosis, es un grupo de enfermedades con características clínicas y patológicas de diversa complejidad, que derivan de un trastorno disgenético que resulta en el desarrollo displásico de estructuras derivadas de las capas germinales embrionarias, principalmente del neuroectodermo.⁽¹⁾

Entre las hamartoblastosis se reconoce el síndrome de Sturge-Weber (SSW)⁽²⁾, cuyo diagnóstico inusual y lo complejo de su tratamiento, motiva el objetivo de este artículo, dirigido a socializar la experiencia en la atención a un paciente pediátrico atendido en el Hospital Pediátrico Docente “General Pedro Agustín Pérez” y a presentar una revisión de la literatura para transmitir a la comunidad médica, de modo particular, a los estudiantes de medicina y médicos generales, información que los prepare para lograr un diagnóstico y un seguimiento adecuados de esta afección.

PRESENTACIÓN DEL CASO

Paciente de un año de edad, procedencia área rural, nacido por parto vaginal a las 38 semanas, con buena adaptación neonatal, normopeso, sin antecedentes prenatales, ni posnatales, ni antecedentes familiares de interés, esquema de inmunización completo hasta el momento del ingreso. Al mes de edad fue operado de glaucoma congénito. Durante el primer año de vida presentó retardo del desarrollo psicomotor.

A los 7 meses de edad, los padres lo llevaron al cuerpo de guardia del Hospital Pediátrico Docente “General Pedro Agustín Pérez” de Guantánamo, por presentar movimientos involuntarios, que se consideraron como convulsiones tónico-clónicas, localizadas en hemicuerpo derecho, asociado a una



pérdida de la conciencia y relajación de esfínteres, por lo que se decidió su ingreso para estudio y tratamiento.

Examen físico general:

Piel: presentó mácula facial en vino de Oporto a nivel frontoorbitario derecho de aproximadamente 5 cm de diámetro, con bordes irregulares, sin presencia de vello cutáneo o elevación de la misma. También de forma similar, en las regiones pectoral y escapular del mismo lado, sugerente de hemangioma (Figura 1)

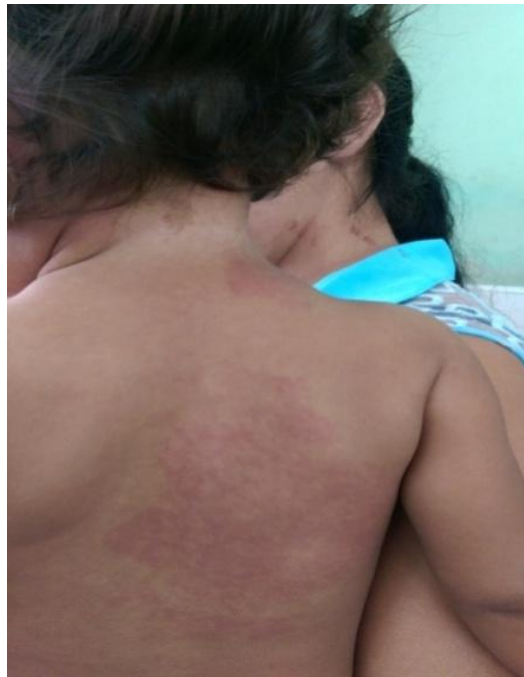

Fig. 1. Obsérvese la presencia de hemiangiona en regiones pectoral y escapular ipsilateral.

Examen físico por aparato:

Sistema Nervioso Central (SNC): paciente alerta, estableció contacto visual, intentó agarrar objetos, sin asimetrías faciales, tono muscular adecuado, postura normal, reflejos para la edad sin alteraciones. No se observaron movimientos anormales o signos meníngeos. Retardo en el neurodesarrollo, hemiparesia izquierda espástica, fondo de ojo (ojo derecho: disco definido, excavación 0,5.-0,6, vasos estrechos, retina no alteraciones; ojo izquierdo: normal).

Estudios complementarios realizados:

Hemograma, enzimas hepáticas, pancreáticas, función renal y coagulograma, serología (VDRL y VIH), estudio de líquido cefalorraquídeo, ecocardiograma, radiografía de tórax: todos fueron normales. Tomografía computarizada simple de cráneo (TMC) (Figura 2).

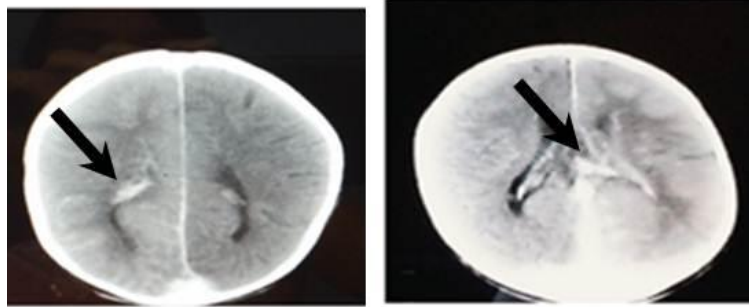


Fig. 2. Tomografía computarizada simple de cráneo: obsérvese imagen hiperdensa de 45 UH, no homogénea, localizada en la región frontal derecha que dibuja los surcos (calcificaciones), atrofia cortical frontal y corteza cerebral subyacente retraída, discrepancias en el tamaño de los ventrículos laterales.

Resonancia magnética nuclear (RMN) (Figura 3).

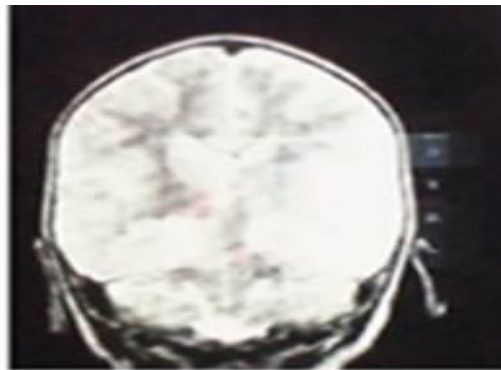


Fig. 3. Resonancia magnética nuclear: corte axial, obsérvese en hemisferio cerebral derecho atrofia cortical, espacios subacraoideos dilatados y dilatación del sistema ventricular.

De acuerdo con las manifestaciones clínicas, el examen físico del paciente mediante el método clínico y los resultados de los exámenes complementarios se planteó el diagnóstico de síndrome neurocutáneo (SSW). Se aplicó tratamiento con diazepam a dosis de 0,25-0,50 mg/dosis 3 dosis y al persistir la crisis, fenitoína (bb 250 mg) a dosis de 18 mg/kg, luego, se prescribió a 6mg/kg/24 horas en 3 subdosis si convulsión. En las siguientes 48 horas el paciente evolucionó favorablemente. Luego se impuso tratamiento y egresó con valproato de sodio jarabe (250 mg - 5cc) a 25mg/kg/día.

Se orientó a la madre sobre la situación de salud de su hijo y como cooperar en su atención, afirmó entenderla y se comprometió a continuar con el seguimiento clínico periódico dado que ha evidenciado estabilidad y grandes avances en la salud de su hijo gracias al apoyo de un adecuado equipo multidisciplinario.

DISCUSIÓN DEL CASO

El paciente que se estudió presentaba manifestaciones cutáneas (angioma cutáneo) y neurológicas (hemiparesia y calcificaciones cerebrales), por lo que se planteó un síndrome neurocutáneo, de modo particular, un SSW, diagnóstico que se sustenta en los criterios que se revelan en la literatura científica.^(3,4)

La primera clasificación de los síndromes neurocutáneos la realizó Jan Van der Hoeve, que acuñó el término facomatosis (phako = mancha) en 1932, en las que incluyó cuatro entidades: neurofibromatosis, esclerosis tuberosa y síndrome de Von Hippel Lindau, luego, se introdujo el término hamartoblastosis al incluir el SSW.⁽⁴⁾

Aproximación clínica al diagnóstico y manejo del síndrome de Sturge-Weber

El SSW lo describió en 1860 Rudolf Schirmer, quien asoció el angioma facial con el buftalmos. Luego en 1879, William Allen Sturge reconoció esta asociación a compromiso neurológico en esos mismos pacientes. En 1922, Frederick Parkes Weber demostró las alteraciones radiográficas que le caracterizan.⁽⁵⁾ También se conoce como angiomatosis meníngeo cutánea, angiomatosis encefalofacial, angiomatosis encefalotrigeminal, angiomatosis meníngea capilar, angiomatosis leptomeníngea, síndrome de Sturge Kalischer Weber, facomatosis de Sturge Weber, enfermedad de Dimitri y síndrome de Sturge Weber Dimitiri.

Epidemiología

Es un trastorno neurológico congénito, no hereditario aunque hay descrito casos familiares, poco común pero frecuente respecto a otros síndromes neurocutáneos. Se estima una incidencia de 5 x 100 mil nacidos vivos. Afecta a todos los grupos étnicos y ambos sexos.⁽⁵⁾

Etiología

Se atribuye a una mutación en el mosaico somático en GNAQ (c.548G > A, p.R183Q) en lesiones cerebrales y cutáneas. El GNAQ codifica G α q, una sub-unidad alfa de proteínas G heterotriméricas.^(6,7)

Fisiopatología

Los estudios histológicos evidencian un aumento en el número de vasos leptomeníngeos, atrofia y calcificación de la corteza. A medida que la atrofia cerebral se desarrolla, el número de vasos corticales disminuye, altera la perfusión cerebral y genera gliosis y pérdida neuronal.^(8,9) La atrofia cortical progresiva y la calcificación resultan de la isquemia cerebral. Las convulsiones prolongadas generan más daño isquémico y da lugar a un deterioro psicomotor.^(9,10) Se involucra en el mecanismo de la convulsiones un exceso de glutamato (GLU) liberado debido a la hipoxia crónica.⁽¹⁰⁾

Diagnóstico positivo

El diagnóstico se sospecha a partir del examen clínico para demostrar la presencia del angioma facial y la angiomatosis leptomeníngea, y se confirma mediante la TAC y la RMN.

Las manifestaciones clínicas se han definido con la triada diagnóstica clásica: malformación capilar facial (mancha en vino de Oporto [MVO]), anomalías vasculares intracraneales (angiomas leptomeníngeos) y glaucoma.⁽²⁾

Las manifestaciones cutáneas se expresan por la presencia de angiomas faciales, una lesión macular secundaria a malformaciones capilares desordenadas, de paredes delgadas y dilatadas, ubicadas en la dermis y el tejido subcutáneo, presente al nacimiento, puede ser rosada en su inicio y con la edad oscurece hasta alcanzar un color rojo intenso (MVO)^(11,12), se localiza en la distribución dermatomal del nervio trigémino, usualmente V1 y V2. Se apunta que su distribución sigue los territorios de irrigación embrionaria más que los de inervación de un ramo del nervio trigémino.⁽¹³⁾

Las MVO aisladas son muy comunes, con mayor frecuencia localizadas en cara, cabeza y cuello⁽⁸⁾, pero pueden afectar a ambos lados del rostro y extenderse al tronco y las extremidades. Se estima que el 8 % de los pacientes con MVO congénita presentan SSW, cifra que aumenta a un 35 % si está presente en ambos lados de la cara.⁽¹¹⁾ Su tamaño predice la gravedad neurológica de la enfermedad.⁽¹⁴⁾ Cuando se localiza en la frente o en el párpado superior, hay un riesgo de 10 a 35 % de presentar compromiso cerebral. Hay reportes de afectaciones como cutis marmorata telangiectásica generalizada.⁽¹⁵⁾

Las alteraciones vasculares afectan la boca y producen hiperplasia vascular de labios, mucosa oral, encías y área periodontal. Pueden ocurrir malformaciones vasculares viscerales en riñones, bazo, intestino, páncreas, pulmones y glándula tiroides.⁽⁴⁾

Las manifestaciones neurológicas incluyen cefalea, convulsiones, deterioro neurológico y cognitivo, alteraciones de la motilidad, retardo mental, trastornos del desarrollo y episodios de isquemia vascular con sus síntomas respectivos. Derivan de angioma leptomeníngeo presente hasta en el 98 % de los pacientes y es más común en la piamadre de los lóbulos occipital y parietal ipsilaterales a las MVO.^(16,17)

Las convulsiones se presentan en el 75-90 % de los pacientes antes de los dos años de edad. Su severidad se relaciona con la extensión de la angiomatosis leptomeníngea y la progresión de la enfermedad. Al inicio suelen ser parciales, y en el tiempo evolucionan a crisis generalizadas. Es menos común que se presenten como espasmos en flexión, mioclonías o crisis atónicas.⁽¹⁸⁾

La angiomatosis leptomeníngea condiciona isquemia cortical crónica, que genera áreas de calcificación, gliosis o atrofia cerebral.⁽¹⁹⁾ El 62 % de los niños tiene cefalea tipo migraña, de frecuencia variable, acompañada de auras, náuseas, vómitos, disartria, mareos y sensación de un pulso facial.^(19,20)

El 33 % de los pacientes presenta hemiparesia o hemiplejía por oclusión venosa o isquemia de los tejidos locales, suele ser transitoria, pero la recurrencia conduce a hemiplejía persistente.⁽¹⁹⁾ Puede



presentarse hidrocefalia y hemorragia intracraneal secundarias al deterioro del drenaje venoso cerebroespinal.⁽⁴⁾

Un 60 % de niños tiene retraso del desarrollo, problemas de aprendizaje y del comportamiento. En estos son más frecuente los trastornos del espectro autista y de oposición desafiante, delirios y alucinaciones, que se relacionan con la extensión de la lesión cerebral y con la gravedad y edad de inicio de las convulsiones.^(19,20,21)

En el ojo, los angiomas producen glaucoma, hemangioma episcleral o conjuntival, hemangioma coroidal, heterocromía o neovascularización del iris, hemianopsia homónima. El glaucoma se desarrolla en el 30-48 % de los pacientes, el 60 % es diagnosticado dentro de los primeros dos años de vida.⁽⁴⁾

A continuación se sintetizan los criterios para diagnóstico clínico del SSW:

1. Manifestaciones cutáneas: nevo flámeo o MVO, por lo general afectando la primera rama del nervio trigémino, presente desde el nacimiento, asociado con angiomas de las meninges y corteza cerebral del mismo lado.
2. Alteraciones neurológicas: calcificaciones cerebrales (consideradas patognomónicas del proceso), epilepsia, parálisis, parestias o parestesias en el hemicuerpo contra-lateral a la malformación vascular y retraso mental.
3. Alteraciones oculares: tumores vasculares de las coroides, conjuntiva y episclerales, glaucoma congénito o temprano, hemianopsia homónima, aumento del tamaño del ojo (bftalmus) y ceguera.
4. Alteraciones bucales del mismo lado que la MVO: hipertrofia del hueso maxilar, hiperplasia vascular y gingival que ocasionan maloclusión oral y asimetría facial.

Se señala como frecuentes las enfermedades infecciosas ópticas y nasofaríngeas, mayor el riesgo de apnea obstructiva del sueño y de complicaciones endocrinas (déficit de la hormona de crecimiento, hipopituitarismo e hipotiroidismo).⁽⁴⁾

El SSW, se clasifica como SSW completo e incompleto. De acuerdo a la escala de Roach se clasifica en los siguientes tipos:⁽⁴⁾

- Tipo I: presencia de angioma facial y en leptomeninges, puede tener glaucoma (es la afección neuro-oculocutánea que define la forma completa, clásica de SSW).
- Tipo II: presencia solo de angioma, sin daño del SNC afectado, puede tener glaucoma (presencia de angioma facial y glaucoma sin angioma leptomeníngeo, define la forma bisintomática de SSW).
- Tipo III: presencia solo de angioma de leptomeninges, no glaucoma (presencia de angioma leptomeníngeo, sin involucrar la piel y el ojo, define la forma frusta de SSW).

Exámenes complementarios para el diagnóstico del síndrome de Sturge-Weber

La radiografía simple de cráneo evidencia las calcificaciones y la angiografía permite observar la ausencia de venas corticales superficiales.⁽⁴⁾ En la actualidad, la RMN cerebral con contraste de gadolinio es el examen de elección. La imagen típica es el angioma leptomeníngeo, que se traduce por captación de contraste en la duramadre en las secuencias T1. Otras imágenes típicas son la dilatación del plexo coroideo, calcificación y atrofia corticales, y dilatación del sistema venoso profundo. Las lesiones cerebrales son ipsolaterales al angioma facial.^(12,21) Si no está disponible la RMN, la TMC simple de cráneo identifica calcificaciones cerebrales y proporcionar alguna información anatómica.

La TMC por emisión de fotón único revela una disminución del flujo en la región cerebral con angiomatosis leptomeníngea⁽²¹⁾, y puede mostrar una disminución en la utilización de la glucosa en el hemisferio cerebral afectado. Esta tecnología ayuda a la identificación de los pacientes que pueden beneficiarse más de la intervención quirúrgica.^(4,17) Otros hallazgos que pueden ser encontrados en estos pacientes, son la atrofia de lóbulos o atrofia en otras localizaciones, hipertrofia de plexos coroideos, anomalías en el drenaje venoso, prominencias de las venas colaterales profundas, etc.^(4,17)

No se encuentra un consenso sobre la edad óptima para el tamizaje en niños neurológicamente normales con angioma facial. En edades precoces puede no haber alteraciones de neuroimagen. Se sugiere que si el niño presenta un desarrollo normal, sin alteraciones en el examen neurológico ni convulsiones y tiene una imagen de RMN contrastada normal después del primer año de vida, probablemente no presente SSW con compromiso cerebral.⁽²²⁾

A un niño con angioma facial en el territorio inervado por la primera rama trigeminal se le debe realizar RMN cerebral si surgen síntomas neurológicos, o a los 2 años de edad en los pacientes asintomáticos, si es normal en los lactantes sintomáticos, es necesario repetirla con 1-2 años de edad. Puede haber alteraciones de neuroimagen sin síntomas neurológicos, por lo que se debe realizar RMN en niños asintomáticos, si es normal a los 2 años de edad, no es necesario repetirla, excepto que aparezcan síntomas.⁽²²⁾

Existen reportes de diagnósticos prenatales de SSW por medio de ecografía y RMN⁽²³⁾ y la utilidad del doppler transcraneal en la valoración del flujo sanguíneo.⁽²⁴⁾

En electroencefalograma (EEG), en el SSW, la actividad cerebral se atenúa y disminuye en el hemisferio afectado, esta asimetría se hace más evidente a medida que avanza la atrofia del hemisferio.⁽²⁵⁾

El futuro del diagnóstico del SSW está en el desarrollo de biomarcadores, puede existir la posibilidad de diagnosticarlo mediante PCR digital de gotas ultra sensibles que detectan la mutación somática del GNAQ, no obstante, se necesitan más estudios.

Tratamiento

No hay una terapéutica específica para el SSW. Es necesario el manejo multidisciplinario del paciente para el monitoreo de la progresión de la enfermedad.



La MVO se trata con terapias láser, que debe comenzarse en la infancia, cuando es plana y rosada porque responde mejor, y puede disminuir la progresión y complicaciones que afectan la visión, las vías respiratorias y la deglución.⁽¹⁵⁾

El glaucoma se trata con timolol y el latanoprost, aunque puede ser necesario el tratamiento quirúrgico. Se ha utilizado el propranolol (oral) en el desprendimiento de retina por el hemangioma coroideo difuso. Se han reportado anecdóticamente tratamientos oftalmológicos antiangiogénicos.⁽¹⁵⁾

Se deben controlar las convulsiones para evitar el deterioro psicomotriz del paciente, generalmente se logra con 1 o 2 anticonvulsivantes más ácido acetilsalicílico. Los anticonvulsivantes más utilizados son oxcarbazepina, carbamazepina, levetiracetam y fenobarbital.⁽²⁵⁾ Si aparecen espasmos infantiles se debe usar esteroides, topiramato, vigabatrina y la dieta cetogénica. En pacientes con convulsiones mioclónicas se debe utilizar valproato o levetiracetam. En aquellos con convulsiones refractarias, sobre todo si hay hemiparesia y déficit visual, se suele considerar la hemisferectomía, resección focal u otras intervenciones quirúrgicas⁽¹¹⁾, en estos se ha evaluado el uso de cannabidiol.^(4,25)

El ácido acetilsalicílico (3-5 mg/kg/ día) disminuye la frecuencia y la gravedad de las convulsiones.⁽⁴⁾ No está claro cuando comenzar el uso, ni se han evaluado otros fármacos antiplaquetarios o anticoagulantes.

La cefalea se puede prevenir con anticonvulsivantes, pues algunas se asocian a convulsiones. La lamotrigina es útil, pero se requiere un agente profiláctico.^(4,25)

El seguimiento multidisciplinario y el apoyo psicosocial es importante en los pacientes y en sus familias. La adecuada orientación asegura la cooperación para cualquier tratamiento.

Pronóstico del paciente con síndrome de Sturge-Weber

El pronóstico depende de la extensión de la angiomatosis leptomeníngea y su efecto sobre la perfusión de la corteza cerebral, de la afectación ocular, el grado de afectación cerebral, la edad de inicio y el control de las convulsiones y si éstas logran ser controladas.^(12,21)

CONSIDERACIONES FINALES

No siempre hay relación entre la gravedad de las manifestaciones cutáneas, neurológicas y oculares del SSW con las alteraciones cerebrales. Se connota la importancia del examen físico para establecer el diagnóstico oportuno para evitar futuras secuelas y complicaciones.

No se encuentra un consenso respecto a su manejo, si bien se reconoce las bondades del tratamiento del angioma facial con láser, los anticonvulsivantes, el tratamiento médico o quirúrgico para el glaucoma o cirugía funcional cerebral y el necesario manejo interdisciplinario de su atención profesional. Las investigaciones actuales se encaminan a la búsqueda de marcadores tempranos para predecir la progresión de la enfermedad.



REFERENCIAS BIBLIOGRÁFICAS

1. Martel B, Figueroa ZM. Aproximación clínico diagnóstica de los síndromes neurocutáneos más frecuentes Rev Hisp Cienc Salud [en línea]. 2016 [citado 20 Ene 2019]; 2(1):71-80. Disponible en: <https://dialnet.unirioja.es/servlet/articulo?codigo=5398764>
2. Ishikawa H, Li Y, Niwa A, Matsuura K, Maeda M, Tomimoto H. A case of 55-year-old man with first-ever generalized seizure diagnosed with Sturge Weber syndrome type III by characteristic MRI findings. Rinsho Shink Clin Neur [en línea]. 2016 [citado 20 Ene 2019]; 57(5): 214-219. DOI: <http://dx.doi.org/10.5692/clinicalneurolog.cn-001006>
3. Comi A. Current Therapeutic Options in Sturge Weber Syndrome. Sem Pedc Neurol [en línea]. 2015 [citado 20 Ene 2019]; 22(4):295-301. DOI: [10.1016/j.spen.2015.10.005](http://dx.doi.org/10.1016/j.spen.2015.10.005)
4. Sudarsanam A, Ardern HS. Sturge Weber syndrome: from the past to the present. Eur J Paed Neurol [en línea]. 2014 [citado 20 Ene 2019]; 18(3):257-66. DOI: <http://dx.doi.org/10.1016/j.ejpn.2013.10.003>
5. Thomas AC, Zeng Z, Riviere JB, O'Shaughnessy R, Al-Olabi L, St-Onge J, Atherton, D.J.; Aubert H, BagazgoitiaL, Barbarot S, *et al.* Mosaic activating mutations in gna11 and gnaq are associated with phakomatosis pigmento vascularis and extensive dermal melanocytosis. J Inv Dermatol [en línea]. 2016 [citado 20 Ene 2019]; 136:770-778. DOI: <http://dx.doi.org/10.1016/j.jid.2015.11.027>
6. Huang L, Couto JA, Pinto A, Alexandrescu S, Madsen JR, Greene A K, *et al.* Somatic GNAQ mutation is enriched in brain endothelial cells in Sturge Weber Syndrome. Ped Neurol [en línea]. 2017 [citado 20 Ene 2019]; 67:59-63. DOI: <http://dx.doi.org/10.1016/j.pediatrneurol.2016.10.010>
7. Martins L, Giovani PA, Reboucas PD, Brasil DM, Haiter NF, Coletta RD, *et al.* (2017). Computational analysis for GNAQ mutations: new insights on the molecular etiology of Sturge Weber syndrome. J Mol Graph Model [en línea]. 2016 [citado 20 Ene 2019]; 76:429-440. DOI: <http://dx.doi.org/10.1016/j.jmgm.2017.07.011>
8. Zallmann M, Leventer RJ, Mackay MT, Ditchfield M, Bekhor PS, Su JC. Screening for Sturge Weber syndrome: A state of the art review. Ped Dermatol [en línea]. 2018 [citado 20 Ene 2019]; 35(1):30-42. DOI: <http://dx.doi.org/10.1111/pde.13304>
9. Limura Y, Sugano H, Nakajima M, Higo T, Suzuki H, Nakanishi H, Arai H. Analysis of epileptic discharges from implanted subdural electrodes in patients with Sturge Weber Syndrome. PloS One [en línea]. 2016 [citado 20 Ene 2019]; 11(4):e0152992. DOI: <http://dx.doi.org/10.1371/journal.pone.0152992>
10. Juhasz C, Hu J, Xuan Y, Chugani HT. Imaging increased glutamate in children with Sturge Weber syndrome. Epilepsy Res [en línea]. 2016 [citado 20 Ene 2019]; 2(1):71-80. DOI: [10.1016/j.epilepsyres.2016.02.010](http://dx.doi.org/10.1016/j.epilepsyres.2016.02.010)
11. Maraña PAI, Ruiz FR, Puertas MV, Dominguez CJ, Carreras SI, Duat RA, *et al.* Analysis of Sturge Weber syndrome: A retrospective study of multiple associated variables. Neurología [en línea]. 2017 Jul-Ago [citado 20 Ene 2019]; 32(6): 363-370. DOI: [10.1016/j.nrl.2015.12.012](http://dx.doi.org/10.1016/j.nrl.2015.12.012)
12. Zhang J, Ma J, Du X, Wu D, Ai H, Bai J. Clinical and genetic investigation of a multigenerational chinese family afflicted with Von Hippel Lindau disease. Chin Med J (Engl) [en línea]. 2015 [citado 20 Ene 2019]; 128(1):32-8. DOI: [10.4103/0366-6999.147802](http://dx.doi.org/10.4103/0366-6999.147802)
13. Dymerska M, Kirkorian AY, Offermann EA, Lin DD, Comi A. M., Cohen B. A. Size of Facial Port-Wine Birthmark May Predict Neurologic Outcome in Sturge Weber Syndrome. J Ped [en línea]. 2017 [citado 20 Ene 2019]; 188:205-209. DOI: [10.1016/j.jpeds.2017.05.053](http://dx.doi.org/10.1016/j.jpeds.2017.05.053)



14. Poliak N, Rainey A. Concurrent Sturge Weber syndrome, facial infantile hemangioma, and cutis marmorata telangiectatica congenita. *Cutis* [en línea]. 2017 [citado 20 Ene 2019]; 100(4):252-254. Disponible en: <https://www.ncbi.nlm.nih.gov/pubmed/29136059>
15. Bosnyak E, Behen ME, Guy WC, Asano E, Chugani HT, Juhasz C. Predictors of Cognitive Functions in Children With Sturge Weber Syndrome: A Longitudinal Study. *Ped Neurol* [en línea]. 2016 [citado 20 Ene 2019]; 61:38-45. DOI: [10.1016/j.pediatrneurol.2016.05.012](https://doi.org/10.1016/j.pediatrneurol.2016.05.012)
16. Nguyen V, Hochman M, Mihm MC, Stuart NJ, Tan W. The Pathogenesis of Port Wine Stain and Sturge Weber Syndrome: Complex Interactions between Genetic Alterations and Aberrant MAPK and PI3K Activation. *Int J Mol Sci* [en línea]. 2019 [citado 20 Ene 2019]; 20(9):2243-2260. DOI: [10.3390/ijms20092243](https://doi.org/10.3390/ijms20092243)
17. Kavanaugh B, Sreenivasan A, Bachu, C, Papazoglou A, Comi A, Zabel TA. Intellectual and adaptive functioning in Sturge Weber Syndrome. *Child Neuropsychol* [en línea]. 2016 [citado 20 Ene 2019]; 22(6):635-648. DOI: [10.1080/09297049.2015.1028349](https://doi.org/10.1080/09297049.2015.1028349)
18. Balkuv E, Isik N, Canturk IA, Isik N, Basaran R. Sturge weber syndrome: a case report with persistent headache. *Pan Afr Med J* [en línea]. 2014 [citado 20 Ene 2019]; 18:87-91. DOI: [10.11604/pamj.2014.18.87.3346](https://doi.org/10.11604/pamj.2014.18.87.3346)
19. Gittins, Steel D, Brunklaus A, Newsom DI, Hawkins C, Aylett SE. Autism spectrum disorder, social communication difficulties, and developmental comorbidities in Sturge Weber syndrome. *Epilepsy Behav* [en línea]. 2018 [citado 20 Ene 2019]; 88:1-4. DOI: [10.1016/j.yebeh.2018.08.006](https://doi.org/10.1016/j.yebeh.2018.08.006)
20. Koenraads Y, Egmond EMB, Boer JH, Imhof SM, Braun KPJ, Porro GL. Visual outcome in Sturge Weber syndrome. *Acta Ophthalmol* [en línea]. 2016 [citado 20 Ene 2019]; 94(7):638-645. DOI: [10.1111/aos.13074](https://doi.org/10.1111/aos.13074)
21. Whitehead MT, Vezina G. Osseous intramedullary signal alteration and enhancement in Sturge Weber syndrome. *Neuroradiology* [en línea]. 2015 [citado 20 Ene 2019]; 57(4):395-400. DOI: [10.1007/s00234-015-1488-6](https://doi.org/10.1007/s00234-015-1488-6)
22. Zallmann M, Mackay MT, Leventer RJ, Ditchfield, M, Bekhor PS, Su JC. Screening for Sturge Weber syndrome with brain magnetic resonance imaging and electroencephalography in infants. *Ped Dermatol* [en línea]. 2018 [citado 20 Ene 2019]; 35(1):575-581. DOI: [10.1111/pde.13304](https://doi.org/10.1111/pde.13304)
23. Uchiyama Y, Nakashima M, Watanabe S, Miyajima M, Taguri M, Miyatake S, *et al.* Ultrasensitive doppler digital PCR for detecting a low prevalence somatic GNAQ mutation in Sturge Weber syndrome. *Scient Rep* [en línea]. 2016 [citado 20 Ene 2019]; 6:22985. DOI: [10.1038/srep22985](https://doi.org/10.1038/srep22985)
24. Offermann EA, Sreenivasan A, DeJong MR, Lin DDM, McCulloch CE, Chung MG, *et al.* Reliability and clinical correlation of transcranial doppler ultrasound in Sturge Weber Syndrome. *Ped Neurol* [en línea]. 2017 [citado 20 Ene 2019]; 74:15-23.e5. DOI: [10.1016/j.pediatrneurol.2017.04.026](https://doi.org/10.1016/j.pediatrneurol.2017.04.026)
25. Kaplan EH, Kossoff EH, Bachur CD, Gholston M, Hahn J, Widlus M, *et al.* Anticonvulsant efficacy in Sturge Weber Syndrome. *Ped Neurol* [en línea]. 2016 [citado 20 Ene 2019]; 58:31-36. DOI: [10.1016/j.pediatrneurol.2015.10.015](https://doi.org/10.1016/j.pediatrneurol.2015.10.015)

Conflicto de intereses: los autores declaran que no existe conflicto de ningún tipo con la elaboración de este documento.



Contribución de los autores:

- Limnet Cremé Lambert: seleccionó el tema, participó en el diseño metodológico del estudio, la recolección de datos y su procesamiento, en la elaboración del informe y su aprobación.
- Harasay Díaz Estévez: participó en el diseño metodológico del estudio, la recolección de datos y su procesamiento, en la elaboración del informe y su aprobación.
- Mireya Lamas Ávila: participó en el diseño metodológico del estudio, la recolección de datos y su procesamiento, en la elaboración del informe y su aprobación.

