

REVISIÓN BIBLIOGRÁFICA

Sirenomelia, revisión de la literatura y presentación de dos casos

Sirenomelia, review of the literature and presentation of two cases

Sirenomelia, revisão da literatura e apresentação de dois casos

Clara Adis Martínez Velázquez¹, Iván Cayón Rojas², Ana Katherine Cayón Martínez³, Karla Sucet Elías Armas⁴

¹ Especialista de I Grado en Anatomía Patológica. Asistente. Hospital General Docente "Dr. Agostinho Neto". Guantánamo. Cuba. Email: claraadismartinezv@infomed.sld.cu ORCID: <https://orcid.org/0000-0002-8112-7593>

² Especialista de I Grado en Ginecología y Obstetricia. Asistente. Hospital General Docente "Dr. Agostinho Neto". Guantánamo. Cuba. Email: icayro61@gmail.com

³ Residente de Segundo Año en Medicina General Integral. Policlínico Universitario "Omar Ranedo Pubillones". Guantánamo. Cuba. Email: anakatherinecayonmartinez@gmail.sld.cu

⁴ Estudiante de Cuarto Año de Medicina. Alumna Ayudante de Medicina Intensiva y Emergencias. Facultad de Ciencias Médicas. Guantánamo. Cuba. Email: karla.sucet@mauta.cu

RESUMEN

Introducción: la sirenomelia data del siglo XVI, etapa en que los afectados se suponían "monstruos", y eran sacrificados u ocultados por las familias. Incorre a escala mundial y en todas las razas. Es más frecuente en los varones, en embarazos gemelares monocigóticos y en hijos de madre menores de 20 o mayores de 40 años. **Objetivo:** socializar la experiencia del diagnóstico prenatal de la sirenomelia, a fin de sistematizar referentes teóricos que familiaricen a los médicos generales con las características clínicas, la etiopatogenia y el diagnóstico de esta enfermedad, multisistémica y letal. **Método:** se presentaron dos casos de sirenomelia diagnosticados por ecografía prenatal en el Hospital General Docente "Dr. Agostinho Neto" de Guantánamo durante los años 2014-2017. **Resultados:** se estableció el diagnóstico definitivo de sirenomelia tipo I y tipo II según la clasificación de Stocker y Heifetzy Simelia

Dipus de acuerdo con los criterios de Foerster. **Conclusiones:** la actuación profesional debe dirigirse al diagnóstico prenatal, a fin de orientar la interrupción del embarazo pues no se disponen de intervenciones médicas para mejorar el pronóstico del feto o del recién nacido con sirenomelia.

Palabras clave: sirenomelia; malformación fetal; diagnóstico prenatal

ABSTRACT

Introduction: the sirenomelia dates from the sixteenth century, stage in which those affected were supposed to be "monsters", and were sacrificed or hidden by families. It happens on a worldwide scale and in all races. It is more common in males, in monozygotic twin pregnancies and in children of mothers under 20 or over 40 years. **Objective:** to socialize the experience of prenatal diagnosis of sirenomelia, in order to systematize theoretical references that familiarize general practitioners with the clinical characteristics, the etiopathogenesis and the diagnosis of this disease, multisystemic and lethal. **Method:** Two cases of sirenomelia diagnosed by prenatal ultrasound were presented at the "Dr. Agostinho Neto Hospital" in Guantánamo during the years 2014-2017. **Results:** the definitive diagnosis of type I and type II sirenomelia was established according to the classification of Stocker and Heifetzy Simelia Dipus according to the Foerster criteria. **Conclusions:** the professional performance should be directed to the prenatal diagnosis, in order to guide the interruption of the pregnancy since medical interventions are not available to improve the prognosis of the fetus or the newborn with sirenomelia.

Keywords: sirenomelia; fetal malformation; prenatal diagnosis

RESUMO

Introdução: datas Sirenomelia desde a fase século XVI, onde afetadas "monstros" deveriam, e foram abatidos ou oculta pelo famílias. Acontece em escala mundial e em todas as raças. É mais comum em homens, em gêmeos monozigóticos mãe gestações gemelares e crianças com menos de 20 ou mais de 40 anos. **Objetivo:** socializar a experiência de diagnóstico pré-natal de sirenomelia, a fim de sistematizar quadro teórico que os clínicos gerais familiarizadas com os achados clínicos, patogênese e

diagnóstico desta doença, multisystem e letal. **Método:** dois casos de sirenomelia diagnosticados por ultra-som pré-natal no Hospital Agostinho Neto Guantanamo durante os anos 2014-2017 foram apresentados. **Resultados:** o diagnóstico final de II Sirenomelia estabelecidos como classificado por Stocker e Heifetzy Simelia dipus de acordo com critérios Foerster tipo I e tipo. **Conclusões:** o desempenho deve ser direcionado para diagnóstico pré-natal, para orientar a interrupção da gravidez não estão disponíveis para intervenções médicas para melhorar o prognóstico do feto ou recém-nascido com sirenomelia.

Palavras-chave: sirenomelia; malformação fetal; diagnóstico pré-natal

INTRODUCCIÓN

A escala mundial dicha condición afecta a uno de cada cien mil bebés y con una frecuencia de masculino-femenino de 3:1, pero es 100 veces más probable que ocurra en los casos de gemelos idénticos, condición que se produce a partir de un fallo en el suministro vascular, cuando el cordón umbilical no se forma adecuadamente. Este problema da como resultado que no haya suficiente suministro de sangre hacia el feto, en la parte inferior del cuerpo. Puede verse aislada o asociada a severas malformaciones urogenitales y gastrointestinales formando parte del Síndrome de Regresión Caudal. Mundialmente se muestra preocupación por la mortalidad perinatal, que en Cuba la determina, sobre todo, las malformaciones congénitas.^(1,2,3)

Esta es una enfermedad congénita poco frecuente cuya principal característica es la fusión de las piernas, lo que da la apariencia de una cola de sirena o una sola extremidad. Como malformación la sirenomelia es una de las malformaciones más letales y de carácter multisistémico.⁽⁴⁻⁵⁾

El objetivo de este trabajo es socializar la experiencia del diagnóstico prenatal de la sirenomelia en el Hospital General Docente "Dr. Agostinho Neto" de Guantánamo, para la familiarización de los médicos generales con las características clínicas, la etiopatogenia y el diagnóstico de esta enfermedad, multisistémica y letal.

PRESENTACIÓN DEL CASO 1

Gestante de 19 años, sin antecedentes patológicos personales o exposición a factores teratógenos, remitida para interrupción del embarazo por el diagnóstico ecográfico prenatal de sirenomelia.

Al examen físico se constató un feto de 18-20 semanas de gestación, con implantación baja de las orejas, retracción intercostal, imperforación anal, ambos miembros inferiores formados por tres huesos fusionados (fémur, tibia y peroné,) y la parte caudal terminaba en dos pies unidos en forma de aletas, dando un aspecto sirenoide; no se observaron los genitales externos.

El cordón umbilical mostró una arteria y una vena, cráneo sin alteraciones, las longitudes medidas fueron: vertexcoccix (VC) 27 cm, circunferencia cefálica (CC) 10 cm, circunferencia torácica (CT) 7 cm y circunferencia abdominal (CA) 5 cm.

La ecografía a las 16,4 semanas mostró:

Cuello: pliegue nucal aumentado.

Corazón: cuatro cámaras y latidos presentes.

Abdomen: no se visualizaron los riñones, uréteres, ni vejiga.

Cordón umbilical: con dos vasos, una arteria y una vena.

Miembro inferior: formó una estructura única por la fusión de las extremidades inferiores, en la que se visualizó ambos fémures, tibias y peronés con dos pies fusionados con múltiples dedos, datos compatibles con sirenomelia.

Columna vertebral: difícil de identificar el sacrocóccix y las vértebras.

Sexo: no identificado, placenta posterior y oligohidramnios severo; retardo del crecimiento uterino.

Al feto se le realizó una radiografía de cuerpo entero (Figura 1), la que permitió apreciar una hipoplasia pulmonar, hemivértebras lumbares, falta de desarrollo óseo del segmento sacrocoxígeo y en miembro inferior resaltó la imagen de dos huesos fémur, tibia y peroné.

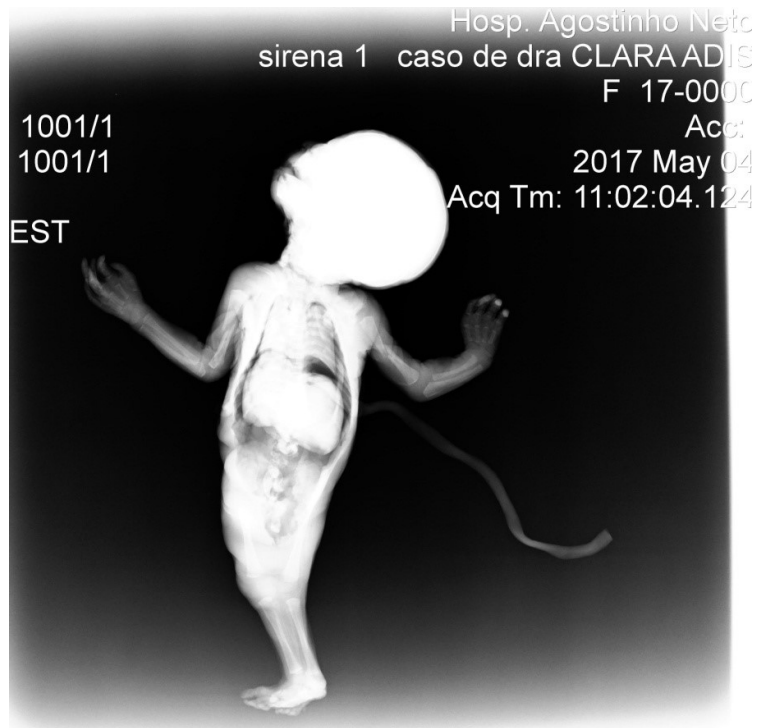


Fig 1. Radiografía de feto con sirenomelia. Se observa hipoplasia pulmonar, hemivértebras lumbares y falta de desarrollo óseo del segmento sacrocoxígeo.

El estudio de necropsia fetal posibilitó el siguiente informe anatomopatológico:

- Muerte fetal intermedia por interrupción de causa genética, a feto de sexo indefinido con aspecto sirenoide por fusión de miembros inferiores, que presenta dos huesos de fémur, tibia y peroné, termina en dos pies fusionados en forma de aletas.
- Malformaciones externas: implantación baja de las orejas, cordón umbilical con una arteria y una vena, ausencia de genitales externos con la presencia de cintillas ováricas e imperforación anal.
- Malformaciones internas: agenesia de recto; agenesia del sistema genitourinario, completo (ambos riñones, uréteres y vejiga).

Se estableció el diagnóstico definitivo de sirenomelia Tipo I según la clasificación de Stocker y Heifetz (1987) y Simelia Dipus de acuerdo con los criterios de Foerster (1865).⁽⁶⁾

PRESENTACIÓN DEL CASO 2

Gestante de 22 años, sin antecedentes patológicos personales o exposición a factores teratógenos. Remitida para interrupción del embarazo por el diagnóstico ecográfico prenatal de sirenomelia.

Al examen físico se constató un feto de 18-20 semanas de gestación, implantación baja de las orejas; retracción intercostal e imperforación anal; fusión de ambos miembros inferiores, en forma de huso, y la presencia de fémur único; la ausencia de tibia y peroné, y la parte caudal terminaba en un esbozo de un dedo de consistencia blanda, forma aguda, dando un aspecto sirenoide, en cuya raíz no se observó la presencia de genitales externos.

El estudio del cordón umbilical mostró la presencia de una arteria y una vena. Cráneo sin alteraciones. Las longitudes medidas fueron las siguientes: VC 21 cm, CC 19 cm, CT 7 cm, y CA 13 cm.

En el estudio ecográfico a las 16,6 semanas, se constató:

Cuello: pliegue nucal aumentado.

Corazón: cuatro cámaras y latidos presentes.

Abdomen: no se visualizan los riñones, uréteres, ni la vejiga.

Cordón umbilical: con dos vasos, una arteria y una vena.

Miembro inferior: forma una estructura única por la fusión de las extremidades inferiores, en la que se visualizó fémur único y ausencia de tibia y peroné, no se visualizaron pies ni dedos, datos compatibles con sirenomelia.

Columna vertebral: difícil de identificar el sacro y las vértebras.

Sexo: no identificado; placenta posterior, oligohidramnios severo, retardo del crecimiento uterino.

En la figura 2, se observa una radiografía de cuerpo entero donde se observó una imagen sugerente de probable hipoplasia pulmonar, presencia de hemivértebras, ausencia de sacro, huesos iliacos hipoplásicos y en miembro inferior resaltó la imagen de fémur único y ausencia de tibia y peroné.

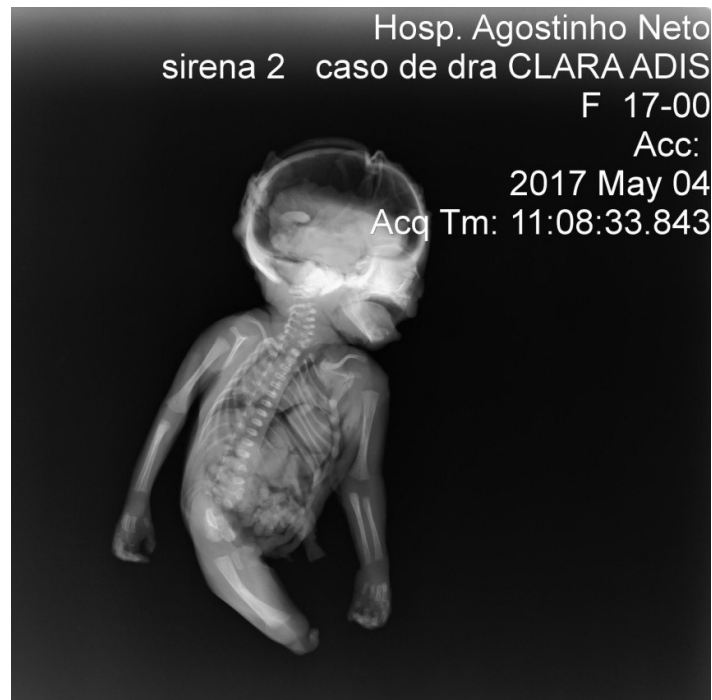

Fig. 2. Radiografía que sugiere probable hipoplasia pulmonar, presencia de hemivértabras, ausencia de sacro. Fémur único y ausencia de tibia y peroné.

El estudio de necropsia fetal posibilitó el siguiente informe anatomopatológico:

- Muerte fetal intermedia por interrupción de causa genética, de feto de sexo indefinido con aspecto sirenoide por fusión de miembros inferiores que presenta fémur único, ausencia de tibia y peroné, termina en esbozo de un pie incompleto, con la forma de un solo dedo rudimentario.
- Malformaciones externas: implantación baja de las orejas; cordón umbilical con una arteria y una vena; ausencia de genitales externos con la presencia de cintillas ováricas e imperforación anal.
- Malformaciones internas: agenesia de recto; agenesia del sistema genitourinario completo (ambos riñones, uréteres y vejiga).

Se estableció el diagnóstico definitivo de sirenomelia tipo VII según la clasificación de Stocker y Heifetz y (1987) y Simelia Apus de acuerdo con los criterios de Foerster (1865).⁽⁶⁾

En los casos de sirenomelia reportados en este estudio, al igual que otros casos reportados en Cuba^(7,8,9) y en el extranjero^(10,11,12), se observó la presencia de oligohidramnios, agenesia renal, hipoplasia pulmonar, anomalías genitales externos y ano imperforado.

Es importante distinguir que los casos que se presentan se diagnosticaron en etapa prenatal, resultado indicador de la calidad del

programa de diagnóstico precoz de las malformaciones congénitas en Guantánamo. Fue notable que se lograra la cooperación de las gestantes para la interrupción del embarazo, lo que también es un indicador de la adecuada relación médico-paciente durante el consejo genético.

DISCUSIÓN DE LOS CASOS

Definición y epidemiología de la sirenomelia

La descripción de la sirenomelia data del siglo XVI, etapa en que los afectados se suponían "monstruos", y eran sacrificados u ocultados por las familias. Esta es una enfermedad congénita, poco frecuente, caracterizada por diversos grados de fusión, malrotación y disgenesia de las extremidades inferiores, generalmente letales por la asociación de malformaciones complejas.⁽¹⁰⁻¹²⁾

Incorre a escala mundial y en todas las razas.⁽⁸⁾ La incidencia varía entre 0,8 y 4,5 x 100 mil nacimientos.^(13,14,15,16) Es más frecuente en los varones, en embarazos gemelares monocigóticos¹⁷ y en hijos de madre menores de 20 o mayores de 40 años.⁽¹⁷⁻¹⁸⁾

Etiopatogenia de la sirenomelia

Se postulan tres teorías principales, aunque ninguna es conclusiva que actuarían antes de la 4ta semana.^(5,13,14)

La teoría de la disrupción vascular-déficit nutricional plantea que hay una alteración en el desarrollo vascular (día 22-23) que disminuye el flujo sanguíneo de la placenta a las somitas de la región caudal del embrión, por tanto, los tejidos cuya formación y desarrollo dependen de los nutrientes que sule este sistema vascular, están ausentes o con un incompleto desarrollo.^(5,13-14)

La teoría mecánica plantea que una fuerza intrauterina (probablemente amniótica) causa una compresión y que provoca la fusión de los miembros inferiores.^(5,15,16,17,18)

La teoría de la falla primaria o por defecto de la blastogénesis, sugiere una insuficiente formación o migración del mesodermo en la región caudal del embrión, lo cual resulta en una alteración en el desarrollo de las somitas caudales y en el brote de la cola, con la consecuente fusión de miembros inferiores y en las alteraciones en la formación del sistema urogenital y las vértebras lumbosacras.^(14,19)

Duhamel introdujo el término síndrome de regresión caudal, que incluye diversos grados de anomalías de las vértebras lumbosacras, anorectales, genitourinarias, cardíacas, y de miembros inferiores.⁽¹⁶⁾

En la actualidad hay controversias sobre si la sirenomelia es una manifestación de disgenesia caudal o es una entidad diferente.^(14,19)

También se propone la influencia de la exposición a factores teratógenos antes de la cuarta semana de gestación, por ejemplo: fármacos (vitamina A, ácido retinoico, cocaína, diazepam, difenilhidantoína, ácido nalidíxico, anticonceptivos orales); inhalación de insecticidas y humo de tabaco, radiación, hipovitaminosis, metales pesados, entre otros. Se ha asociado la sirenomelia a la diabetes mellitus materna mal controlada, aunque esta solo incide en un 0,5-3,7 % de los hijos de madres diabéticas.^(12,13,20-21)

Todos los casos de sirenomelia informados han sido esporádicos, y no se ha asociado a una alteración genética o hereditaria; aunque se sospecha una causa genética neomutacional dominante autosómica con predisposición masculina.^(12,16)

Diagnóstico de la sirenomelia

La característica principal de la sirenomelia es la fusión de los miembros inferiores. Foerster en 1865, citado por Orioli⁽¹²⁾ propuso tres tipos de sirenomelia: apus (fémur y tibia únicos con ausencia de pies), unipus (fémures, tibias y peronés normales con fusión parcial de los pies) y dipus (ambos pies presentes con apariencia de aletas). En la actualidad se maneja la clasificación de Stocker y Heifetz (1987)⁽⁶⁾, que definen siete tipos de acuerdo con huesos presentes en los miembros inferiores: Tipo I (pares de fémur, tibia y peroné presentes), Tipo II (pares de fémur y tibia presentes con peroné único fusionado), Tipo III (ausencia de peroné), Tipo IV (fémures parcialmente fusionados con peroné único), Tipo V (fémures parcialmente fusionados con peroné ausente), Tipo VI (fémur y tibia únicos), Tipo VII (fémur único con ausencia de tibia y peroné).

La sirenomelia se puede asociar con malformaciones de otros sistemas como las siguientes: agenesia o displasia renal, agenesia o hipoplasia de uréteres, vejiga y uretra, tejido renal ectópico, ausencia de genitales internos y externos, hernia diafragmática, hipoplasia pulmonar, fístula traqueoesofágica, atresia de esófago, duodeno o colon; agenesia de la vesícula biliar o colon; ano imperforado, amelia de miembros superiores, ausencia o fusión del sacro, ilion, hemivértebras, defectos septales, situs inversus, dextrocardia, exónfalos anencefalia, cebocefalia, hidrocefalia, holoprosencefalia alobar, mielomeningocele, craneoraquisquisis, arteria umbilical única,

con origen normal o anormal; dos arterias umbilicales de origen anormal, hernia umbilical, onfalocele, ectopia adrenal, ciclopía, hipotelorismo, implantación baja de las orejas, entre otras.^(22,23,24,25)

Se refiere que las malformaciones más frecuentes son: anomalías genitales, renales, de miembros, la imperforación anal, y la arteria umbilical única.⁽²¹⁾ Se ha descrito la secuencia VACTERL (malformaciones vertebrales, atresia anal, cardiopatías, fístula traqueoesofágica, atresia esofágica, anomalías renales y de las extremidades).⁽⁶⁾

Se debe realizar el diagnóstico de sirenomelia a través de la ecografía prenatal entre la semana 11 a 14 de gestación. Es indicativo de esta la presencia de oligohidramnios, retardo del crecimiento intrauterino, hipomotilidad fetal, dificultad para visualizar extremidades inferiores, y las anomalías congénitas asociadas.⁽²²⁾

El ultrasonido Doppler color es más útil, pues permite la identificación de una arteria umbilical única y la persistencia de la arteria vitelina, y la presencia de dos arterias umbilicales excluye el diagnóstico.⁽²²⁾

Se mejora la sensibilidad de la ecografía bidimensional con el uso de la radiografía simple de abdomen en el segundo y tercer trimestre de gestación, la ultrasonografía transvaginal desde la semana 13 de gestación, la amniocentesis, la embrioscopia a las 12 semanas, la ecografía tridimensional de tiempo real 3D y 4D, y la resonancia magnética. La radiografía en la autopsia, permite la categorización en base a la deformidad del esqueleto.⁽²⁰⁻²⁴⁾

Conducta a seguir ante un caso de sirenomelia

Es ineludible el diagnóstico prenatal para aconsejar a la pareja la interrupción del embarazo, pues no es posible una intervención médica que cambie el pronóstico del feto o del recién nacido con sirenomelia.

Alrededor del 50 % de los fetos sirenomélicos nacen muertos, y la supervivencia de los recién nacidos vivos oscila entre minutos y días; aunque se registran casos que han sobrevivido más allá del periodo neonatal, incluso más de 10 años.^(21,23-24) Las causas de muerte dependen de las malformaciones congénitas asociadas.

CONSIDERACIONES FINALES

La sirenomelia es una enfermedad congénita, poco frecuente, definida por diversos grados de fusión, malrotación y disgenesia de

las extremidades inferiores, y generalmente letal por la asociación inconstante de otras malformaciones complejas, no se ha esclarecido la base genética y epigenética de su génesis.

La actuación profesional debe dirigirse al diagnóstico prenatal, a fin de orientar la interrupción del embarazo pues no se disponen de intervenciones médicas para mejorar el pronóstico del feto o del recién nacido con sirenomelia.

Los autores declaran de forma explícita que este trabajo no tiene conflicto de intereses.

REFERENCIAS BIBLIOGRÁFICAS

1. Sahu L, Singh S, Gandhi G, Agarwal K. Sirenomelia: a case report with literature review. *Int J Reprod Contracept Obstet Gynecol* [en línea]. 2013 [citado 5 Abr 2018]; 2(3):430-432. Disponible en: <http://www.scopemed.org/?jft=89&ft=89-1367756917>
2. Castori M, Silvestri E, Cappellacci S, Binni F, Sforzolini GS, Grammatico P. Sirenomelia and VACTERL association. *Am J Med Genet*. 2010; 152a: 1803–1807.
3. Cuba. Ministerio Salud Pública. Anuario estadístico de salud 2016. [en línea]. 2017 [citado 4 Abr 2018]; p. 27. Disponible en: <http://www.bvs.sld.cu/revistas/anuario>
4. Atobe O, Nacimiento MB, Romero D, Roscher G, Hellvig E. Diagnóstico ecográfico prenatal de sirenomelia. *Rev Nac (Itauguá)* [en línea]. 2015 [citado 4 Abr 2018]; 7(2):34–42. Disponible en: <http://scielo.iics.una.py/pdf/hn/v7n2/v7n2a09.pdf>
5. Alaani S, Musanzikwa M, Murie A A. Sirenomelia within a one-year period at Fallujah General Hospital. *Science J Clin Med*[en línea]. 2013 [citado 5 Abr 2018]; 2(3):64-67. Disponible en: <http://www.doi=10.11648/j.sjcm.20130203.11>
6. Stocker JT, Heifetz SA. Sirenomelia. A morphological study and review of the literature. *Perspect Pediatr Pathol*. 1987; 10:7-50.
7. Álvarez PJ, Marín AT, Rodríguez GBE, Orozco HN. Un caso de sirenomelia. *Rev Ciencias Méd Pinar del Río* [en línea]. 2017 Mar [citado 5 Abr 2018]; 21(2):266-270. Disponible en: <http://scielo.sld.cu/pdf/rpr/v21n2/rpr16217.pdf>
8. Lugones BM, Pichs GLA, Ramírez BM, Miyar PE. Sirenomelia. *Rev Cubana Med Gen Integr* [en línea]. 2006 Jun [citado 6 Abr 2018]; 22(2):276-280. Disponible en: <http://scielo.sld.cu/pdf/mgi/v22n2/mgi08206.pdf>
9. López BL, Fernández PZ, Langaney RJ. Sirenomelia. *Rev Cubana Obstet Ginecol* [en línea]. 2012 [citado 2 Oct 2018]; 38(2):276-280. Disponible en:

- <http://www.medigraphic.com/pdfs/revcubobsgin/cog-2012/cog122n.pdf>
10. Agami MS, Braverman BA. Sirenomelia: reporte de un caso y revisión de la literatura. *Rev Mex Ped* [en línea]. 2015 Jun [citado 6 Abr 2018]; 82(3):98-100. Disponible en: <http://www.medigraphic.com/pdfs/pediat/sp-2015/sp153d.pdf>
 11. Maita QF, Zegarra SW, Panozo BSV, Castillo YBJ, Herbas BRI. Sirenomelia, presentación de un caso clínico y revisión de la literatura. *Gac Med Bol* [en línea]. 2012 Dic [citado 5 Abr 2018]; 35(2): 80-83. Disponible en: boliviarevista.com/index.php/medica/article/download/567/567
 12. Orioli IM, Amar E, Arteaga VJ, Botto LD. Sirenomelia: literature review. *Am J Med Genet Part C Semin Med Genet* [en línea]. 2012 Dic [citado 5 Abr 2018]; 157(4):358-73. Disponible en: <https://onlinelibrary.wiley.com/doi/pdf/10.1002/ajmg.c.30324>
 13. Lima MA. Sirenomelia associada a defeitos congênitos raros: relato de três casos. *J Bras Patol MedLab*. 2012; 48(4):287-292.
 14. Reddy KR, Srinivas S, Prasad H, Irfan GM. Sirenomelia. *J Neonatal Surg* [en línea]. 2012 Mar [citado 5 Abr 2018]; 1(1):7. Disponible en: <https://www.ncbi.nlm.nih.gov/pubmed/26023366>
 15. Navena S. Sirenomelia: a case report. *IOSR J Dent Med Sci*. [en línea]. 2013 [citado 5 Abr 2018]; 7(6):1-4. Disponible en: <http://www.iosrjournals.org/iosr-jdms/papers/Vol7-issue6/A0760104.pdf>
 16. Samal SK, Rathod S. Sirenomelia: the mermaid syndrome: report. *J Nat Sci Biol Med*. 2015; 6(1):264-267.
 17. Torabizadeh Z, Naghshvar F, Nosrati A, Emadian O. Mermaid syndrome, Sirenomelia: A case report and review of literature. *J Pediatr Rev* [en línea]. 2013 [citado 5 Feb 2018]; 1(1):64-69. Disponible en: http://jpr.mazums.ac.ir/browse.php?a_id=43&sid=1&slc_lang=en
 18. Rigon G, Vallone C, Silvestri E, Signore F. Short-term surviving sirenomelia neonate followed by a complex mesodermal malformation in a sibling. *BMJ*. 2013; 2(2):234-245.
 19. López GA. Diagnóstico prenatal de casos de sirenomelia. *Rev Diagn Prenat* [en línea]. 2013 [citado 10 Abr 2018]; 24:161-5. Disponible en: <http://www.hospitalitaliano.org.ar/Sirenomelia-2015.pdf>
 20. Cuillier F, Mardamootoo D, Lamarque M, Cerisier S, Bideaut J. Three Dimensional Sonography of Sirenomelia. *J Ultrasound Med* [en línea]. 2013 [citado 10 Abr 2018]; 32(9):1678-1680. Disponible en: <https://www.ncbi.nlm.nih.gov/pubmed/23980232>
 21. Garrido AC, Haro E, González LD, Ros ML. A clinical and experimental overview of sirenomelia. *Dis Models Mechan* [en línea]. 2011 [citado 5 Abr 2018]; 4:289-299. Disponible en: <http://dmm.biologists.org/content/4/3/289>
 22. Chávez CD. Sirenomelia apus: reporte de un caso clínico. *Rev Ginecol Obstet Mex*. 2011; 79(8):501-507.

23. Laura G. El síndrome de la Sirenomelia [en línea]. 2011 [citado 8 Abr 2018]. Disponible en: <http://enfermedadesraras2.blogspot.com/>
24. Clemente CM, Farina M, Cianci A, Iraci Sareri M. Sirenomelia: early ultrasonographic and hysteroscopic embryoscopic diagnosis during the first trimester of Gestation. Fetal Diagn Ther. 2010; 28:43-45.

Recibido: 7 de septiembre de 2018

Aprobado: 4 de marzo de 2019