

ARTÍCULO ORIGINAL**Secuelas de retinopatía en recién nacidos prematuros****Aftermath of retinopathy in premature infants**

Dra. Berta Beauge Valeriano¹, Dra. Tania Fonseca Borges², Dra. Yenelis Molina Zantana³, Dra. Norma Baglan Bobadilla⁴, Dr. Remigio Segura Prevot⁵

¹ Especialista de II Grado en Oftalmología. Máster en Longevidad Satisfactoria. Asistente. Hospital General Docente "Agostinho Neto". Guantánamo.Cuba

² Especialista de I Grado en Oftalmología. Asistente. Hospital General Docente "Agostinho Neto". Guantánamo.Cuba

³ Especialista de I Grado en Oftalmología. Hospital General Docente "Agostinho Neto". Guantánamo. Cuba

⁴ Especialista de II Grado en Neonatología. Máster en Atención Integral al Niño. Asistente. Hospital General Docente "Agostinho Neto". Guantánamo.Cuba

⁵ Especialista de II Grado en Medicina General Integral e Higiene y Epidemiología. Máster en Epidemiología. Asistente. Centro Provincial de Higiene, Epidemiología y Microbiología. Guantánamo. Cuba

RESUMEN

Se evaluaron en el centro Oftalmológico (consulta de Retina), ubicado en el Hospital General Docente "Dr. Agostinho Neto" de la provincia de Guantánamo, los 148 niños con diagnóstico de retinopatía de la prematuridad durante los años 2006-2013, con el objetivo de caracterizar la evolución de la misma y sus principales secuelas. Se eligieron las variables: edad gestacional y peso al nacer, sexo, procedencia, estadio y tratamiento de la retinopatía, secuelas y tratamiento correspondiente; las fuentes de información fueron la historia clínica del recién nacido y de la madre. Predominó la edad gestacional menor de 35 semanas, el peso menor de 1 700 g y el sexo

masculino. Se halló mayor incidencia de los grados I y II de retinopatía. En la mayoría de los pacientes se produjo regresión de la enfermedad en los estadios I y II y el 2,7 % (4 pacientes) evolucionó hacia el estadio III PLUS recibiendo tratamiento quirúrgico. Las secuelas graves fueron poco frecuentes, la corrección con lentes convencionales fue la que más se utilizó para lejos y el microscopio para cerca.

Palabras clave: retinopatía de la prematuridad, secuela, rehabilitación

ABSTRACT

The Eye Center (see Retinal), located in the General Teaching Hospital "Dr. Agostinho Neto "in the province of Guantanamo, evaluated 148 children diagnosed with retinopathy of prematurity during the years 2006-2013 in order to characterize the evolution of the same and the main after math. The following variables were selected: gestational age and birth weight, sex, origin, stage and treatment of retinopathy, sequels and appropriate treatment; information sources were the history of the newborn and mother, revealed the following results: the prevalence of gestational age of 35 weeks with 89 babies, weighing less than 1700 g in 95 infants and males the 64.9% predominated grades I and II of retinopathy 61 and 65, respectively; in most patients regression of the disease occurs in stages I and II and 2.7% (4 patients) evolved into stage III PLUS receiving surgical treatment. Following conclusions are given : the serious consequences are rare allowing less severe is the manifest Tell myopia, strabismus and astigmatism; conventional lens correction was the most widely used for distance and near the microscope; early stimulation therapy and rehabilitation are essential to improve the prognosis of the condition.

Keywords: retinopathy of prematurity, sequel, rehabilitation

INTRODUCCIÓN

Pocas secuelas de los recién nacidos prematuros tienen un impacto tan serio y duradero como la baja visión o la ceguera, causada por la Retinopatía del Prematuro conocida por sus siglas en ingles (ROP)¹.

El siglo pasado fue el más importante en el desarrollo tecnológico de la medicina, esto trajo consigo un aumento de la expectativa de vida y

reducción de la mortalidad infantil. En otro orden, el aumento de la sobrevivencia de los recién nacidos prematuros trajo aparejado la aparición de diferentes afecciones, entre las que se encuentran las Oftalmológicas como la retinopatía.^{1,2} Habitualmente la retina completa su vascularización a las 40 semanas de gestación. Si el feto nace prematuramente la retina estará incompletamente vascularizada, y expuesta a concentraciones elevadas de oxígeno suplementario o incluso normales.³

La retina periférica experimenta una isquemia y libera factores angiogénicos que originan la vascularización retiniana anormal, tales vasos pueden sangrar y producir tracción sobre la retina.^{4,5} Para esta enfermedad se reconocen numerosos factores de riesgo de los cuales, son considerados como primordiales por su proporción manifiesta en el tiempo: el peso, la edad gestacional y la oxigenoterapia.^{6,7,8}

Una vez iniciada la retinopatía, el proceso puede evolucionar hacia un agravamiento progresivo o bien detenerse y regresar espontáneamente hacia un proceso de cicatrización que deja secuelas visibles, cuando la regresión se produce en los estadios I y II la lesión es insignificante.^{9,10}

La retinopatía de la prematuridad representa la primera causa de ceguera evitable en los niños, tanto en los países industrializados como en los que están en vías de desarrollo.¹¹ Existen 1.4 millones de niños ciegos en el mundo, aproximadamente 400 niños por año sufren de pérdida visual debido a la ROP.

En Cuba la sobrevivencia de los recién nacidos con peso entre 500 y 1500 g ha estado en ascenso, actualmente su esperanza de vida se comporta en un 85.7 % con tendencia al incremento debido al desarrollo alcanzado en las terapias de cuidados intensivos neonatales^{12,13}; estos recién nacidos (RN) son susceptibles de padecer una serie de afecciones identificables como secuelas de la ROP tales como déficits de agudeza visual, estrabismo, alteraciones del fondo de ojo, glaucoma, defectos refractivos o desprendimientos de retina por citar algunos; de ahí, la importancia de realizar un correcto seguimiento oftalmológico dirigido a evitar el desarrollo hacia estadios avanzados de la ROP, lo cual facilita un mejor pronóstico coincidiendo con lo expresado por Ñacle A. en su estudio⁶; se asevera que el especialista de Medicina General Integral, con el equipo de salud que brinda atención médica directa a las familias, está en condiciones de prevenir el parto prematuro, partiendo de acciones prenatales efectivas que propicien el nacimiento de niños a término.

En la provincia Guantánamo, no se recogen antecedentes de publicaciones científicas relacionadas con las secuelas de la retinopatía de la prematuridad, razón principal que nos motivó a profundizar en el tema para caracterizar aspectos esenciales de la entidad y desarrollar acciones concretas en aras de reducir la severidad de la misma, porque evitar la ceguera infantil, tributa a la reducción de la población adulta con discapacidad visual.

MÉTODO

Se realizó un estudio observacional, descriptivo, transversal, en el centro Oftalmológico (consulta de retina), del Hospital General Docente Dr. Agostinho Neto de la provincia de Guantánamo, durante los años 2006 - 2013, con el objetivo de caracterizar la evolución de la retinopatía de la prematuridad y sus principales secuelas.

El universo del estudio estuvo conformado por los 148 niños recién nacidos prematuros portadores de la enfermedad en cuestión.

Las fuentes de información fueron la historia clínica del recién nacido y de la madre para su posterior almacenaje en la base de datos creada para este estudio.

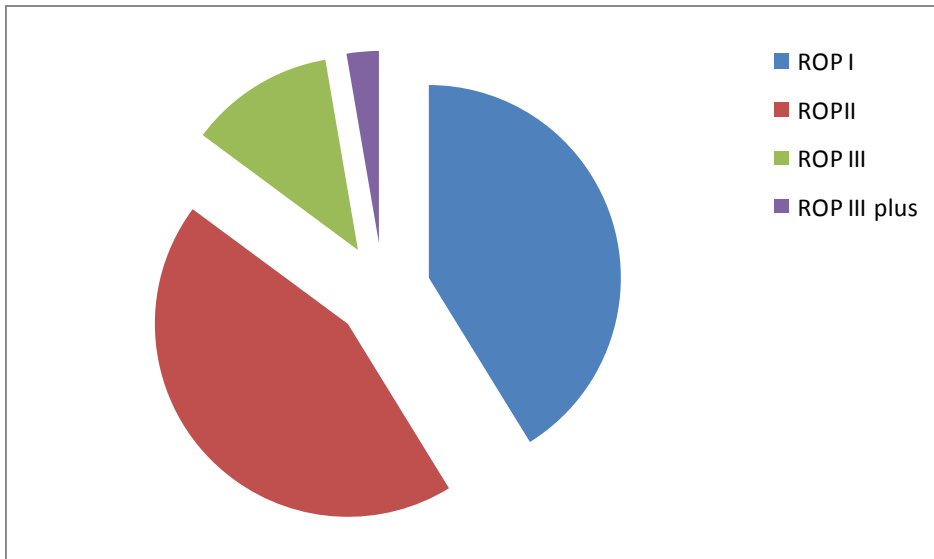
Entre las variables objeto de estudio se encuentran: edad gestacional y peso al nacer, sexo, procedencia, estadio de la retinopatía, tratamiento de la ROP, secuelas y su tratamiento.

Se utilizó el porcentaje como medida de resumen para las variables estudiadas; cuyos resultados fueron presentados en tablas y gráficos.

RESULTADOS

En la Figura 1 se reflejan las secuelas y estadio de la ROP; de los 148 niños que componen el universo de estudio 113 (76.3 %) presentaron algún variedad de secuela y 35 (23.6 %) no desarrollaron ninguna, se destacan la miopía en 51 niños para un 34,5 %, seguido de estrabismo en 31 que representa un 20.9 %, y el astigmatismo en 30 (20.3 %)

Figura 1. Secuelas y estadio de ROP



Fuente: historia clínica.

La hipermetropía se presentó en 12 niños para un 8.1 %, fueron menos frecuentes las degeneraciones de la retina, observadas en 10 niños que representa 6.8 %; los estadios I y II presentaron el mayor número de secuelas. Observe por muestra (Tabla 1), según presencia o no de la enfermedad, como ésta predomina para el menor de 35 semanas en 89 (60.1 %) y el mayor de 35 semanas en 59 (39.9), en cuanto al sexo, el masculino totalizó con 96 (64.9); en tanto el femenino fueron 52 para el 35 %.

Tabla 1. Edad gestacional y sexo de los recién nacidos con ROP

Edad gestacional (semanas)	Sexo				Total	
	Masculino		Femenino		No.	%
	No.	%	No.	%		
Menor de 35	66	68.7	23	44.2	89	60.1
35 y más	30	31.3	29	55.8	59	39.9
Total	96	100.0	52	100.0	148	100.0

Fuente: historia clínica.

La edad gestacional menor de 35 semanas y peso inferior a 1 700 g son factores básico en la aparición de la enfermedad, sin descartar la posibilidad de su ocurrencia en niños nacidos sin esta condición, esto responde a que mientras más precoz ocurre el nacimiento existe mayor probabilidad de aparición de la entidad, dado el marcado grado de

inmadurez global del recién nacido que al mismo tiempo lo sitúa en una posición desventajosa ante el medio extrauterino, y lo hace víctima de múltiples afecciones originadas por la retinopatía de la prematuridad.

La distribución según peso al nacimiento y la procedencia, en la Tabla 2 se refleja como la distribución de enfermos se acumula predominantemente para el menor de 1 700 g, 95 (64.1 %) y para el mayor fueron 53 (35.9 %); la procedencia de las madres en cuanto al medio social donde se desarrolla la etapa de pre concepción no mostró importancia alguna, 75 de ellas proceden del área urbana y 73 del rural.

Tabla 2. Peso al nacer de los recién nacidos y procedencia

Peso al nacer en gramos	Procedencia				Total	
	Urbana		Rural			
	No.	%	No.	%	No.	%
Menor de 1700	52	69.3	43	58.9	95	64.1
Mayor de 1700	23	30.7	30	41.1	53	35.9
Total	75	100	73	100	148	100

Fuente: historia clínica.

En la Tabla 3 se representa el estadio de la ROP y su tratamiento; predominaron los estadios I y II de la retinopatía de la prematuridad con 61 (.41.2 %) y 65 (.43.9 %), respectivamente; mientras que el estadio III presentó 18 recién nacidos (12.1 %) y el III Plus 4 (2.7 %); en el 97.2% (144) de los pacientes la enfermedad se detuvo espontáneamente en los estadios I y II donde no se requiere tratamiento sólo observación según protocolo.

Tabla 3. Estadio de ROP y tratamiento

Estadios de ROP	Regresión espontánea	Laserterapia	Total	
			No.	%
Estadio I-III	144		144	97.3
Estadio 3 PLUS		4	4	2.7
Total	144	4	148	100

Fuente: historia clínica.

El 2.7 % evolucionó hacia un estadio de mayor severidad (III PLUS) por

lo que recibieron tratamiento quirúrgico, en la modalidad de láser indirecto (diodo o Argón) o crioterapia; en el caso del desprendimiento de retina (estadio IV y V) se debe realizar tratamiento quirúrgico con la técnica convencional o vitrectomía con un pronóstico muy pobre para la visión, el comportamiento que se describe es similar a la evolución habitual de esta entidad patológica.

En la Tabla 4 se presentan las acciones encaminadas a tratar las secuelas: se indicó lentes convencionales a 93 niños (82.3 %), la estimulación sensorial precoz se empleó en 13(11.5 %), el lentes de contacto en 7 (6.1 %) y 31 se rehabilitaron en una escuela de enseñanza especial; los 35 niños que no presentaron secuelas de la retinopatía de la prematuridad reciben seguimiento anual en consulta de Oftalmología pediátrica, de este modo se da cumplimiento al protocolo de acciones diseñado para el tratamiento de la ROP.

Tabla 4. Secuelas de ROP y tratamiento

Tipo de tratamiento	No.	%
Lentes convencionales	93	82.3
Estimulación sensorial precoz	13	11.5
Lentes de contacto	7	6.1
Rehabilitación en escuela de enseñanza especial	31	11.5
Total	113	100

Fuente: historia clínica.

DISCUSIÓN

En correspondencia con el mayor porcentaje de niños estudiados, tanto el bajo peso al nacer como la gravedad creciente de la ROP son aspectos de firme predicción de miopía, en particular la miopía elevada, en el informe de Castro Pérez P, Rodríguez Masó S.¹⁴ se reflejan resultados similares; además se encontró similitud con González Solís J. y otros autores^{15,8} que informaron la incidencia de miopía en un gran grupo de lactantes prematuros con peso al nacer menores de 1700 g ninguno de los cuales requirió tratamiento.¹⁴

En investigación realizada por Ángel Ñacle encontró mayor incidencia de miopía y de astigmatismo.^{16,6}

La edad gestacional menor de 35 semanas coincide con la investigación de Quinn GE, Gilbert C, Darlow BA, Zin A.¹² y con los resultados de Fernández Ragi RM¹⁷; la diferencia en cuanto al sexo pudiera ser característica propia de la serie, puesto que en las literaturas revisadas los resultados son diferentes, en el boletín trimestral visión 20/20,¹¹ así como en el artículo de Chen ML, Goul², arrojan una relación equivalente entre los dos sexos, a la luz de los conocimientos actuales no se demuestra influencia del sexo en el desarrollo de la ROP.

La prevalencia de los prematuros con peso inferior a los 1 700 g asevera lo observado en las diferentes revisiones bibliográficas, relacionado con la no influencia de este factor en el desarrollo de la retinopatía de la prematuridad; coincide además con lo reportado en la investigación de Ellsbury DL, Ursprung R³; a menor peso del niño al nacer, se incrementa la probabilidad de que se diagnostique como portador de ROP; la prevención a nivel de la atención primaria de salud y el tratamiento oportuno de la ROP son factores fundamentales para optimizar el resultado visual a largo plazo.

Respecto al tratamiento a seguir, estos resultados además coinciden con lo observado en otros estudios, tanto del ámbito nacional como internacional, dígame los autores Castro Pérez P, Rodríguez Masó S, Rojas Rondón I, Padilla González C, Fernández Cherkásov A I.^{6,7} También existe similitud con lo expresado por Mena Nangin y col.^{18,10}

La calidad de la atención primaria y la aplicación correcta de los indicadores para los cuidados neonatales son la base de las acciones encaminadas a prevenir la ROP, así como la calidad de la atención oftalmológica la base para minimizar las secuelas, que puede ser desde un déficit visual importante hasta la ceguera.

CONCLUSIONES

- Las secuelas graves son infrecuentes lo que permite se manifiesten las de menor severidad dígame: miopía, estrabismo y astigmatismo
- La corrección con lentes convencionales fue la que más se utilizó para lejos y el microscopio para cerca.
- La terapia de estimulación precoz y la rehabilitación son esenciales para mejorar el pronóstico de la afección.

REFERENCIAS BIBLIOGRÁFICAS

1. Grupo de trabajo colaborativo multicéntrico. Prevención de la Ceguera en la Infancia por Retinopatía del Prematuro (ROP) [Internet]. Argentina: Ministerio de Salud; 2008 [citado 20 may 2014]. Disponible en: <http://www.msal.gob.ar/ver/pdf/rop-final.pdf>
2. Chen ML, Guo L, Smith LE, Dammann CE, Dammann O. High or low oxygen saturation and severe retinopathy of prematurity: a metaanalysis. *Pediatrics*. 2010;125(6):483-92. Pubmed PMID: 20498174
3. Ellsbury DL, Ursprung R. Comprehensive Oxygen Management for the Prevention of Retinopathy of Prematurity: the pediatrix experience. *Clin Perinatol*. 2010; 37(1):203-15. Pubmed PMID:20363456
4. Olitsky SE. Disorders of the retina and vitreous. En: Kliegman RM, Behrman RE, Jenson HB, Stanton BF. *Nelson Textbook of Pediatrics*. 19 ed. Philadelphia: Elsevier; 2011.
5. Zimmermann Carrion J, Borges Fortes Filho J, Tartarella MB, Zin A, Dorneles Jornada I. Prevalence of retinopathy of prematurity in Latin America. *Clin Ophthalmol*. 2011; 5:1687-95. Pubmed PMCID:PMC3236714
6. Ñacle A. Retinopatía del prematuro: secuelas tardías [Actualización 20 jul 2012; citado 20 may 2014]. Disponible en: <http://www.qvision.es/blogs/angel-nacle/2012/07/20/retinopatia-del-prematurosecuelas-tardias/>
7. Castro Pérez P, Rodríguez Masó S, Rojas Rondón I, Padilla González C, Fernández Cherkásova L. Epidemiología y rehabilitación de la retinopatía de la prematuridad en el servicio de baja visión. *Rev Cubana Oftalmol* [Internet]. 2010 [citado 20 may 2014]; 23(1):156-168. Disponible en: <http://scielo.sld.cu/pdf/oft/v23n1/oft15110.pdf>
8. Gonzales Solís J. Retinopatía del prematuro. *Revista médica de Costa Rica y Centro América* [Internet]. 2011 [citado 20 may 2014]; LXVIII (596):4548.
9. Ayesha EA, Roomasa C, Jibrán D, Azam A, Khabir A. Early experience with intravitreal bevacizumab combined with laser treatment for retinopathy of prematurity. *Middle East Afr J Ophthalmol* [Internet]. 2010 [citado 20 may 2014]; 17(3): 264-267. Disponible en: <http://www.ncbi.nlm.nih.gov/pmc/articles/PMC2934720/>
10. González de Dios J, Molina Arias M. El bevacizumab intravítreo es eficaz para el tratamiento de la retinopatía de la prematuridad grave. *Evi Pediatr* [Internet]. 2011 [citado 20 may 2014]; 7: 36. Disponible en: <http://www.evidenciasenpediatria.es/files/41-11237-RUTA/36AVC.pdf>
11. Retinopatía del prematuro: una causa de ceguera prevenible creciente en Latinoamérica. *Boletín trimestral visión* 2020

Latinoamérica.

12. Quinn GE, Gilbert C, Darlow BA, Zin A. Retinopathy of prematurity: an epidemic in the making. *Chin Med J (Engl)* [Internet]. 2010[citado 20 may 2014]; 123(20):2929-37. Disponible en: <http://www.ncbi.nlm.nih.gov/pubmed/21034609>
13. Centro Nacional de Equidad de Género y Salud Reproductiva. Manejo de la Retinopatía del Recién Nacido Prematuro. México; 2010. <http://www.smo.org.mx/files/Lineamiento-ROP-SSA-2007.pdf>
14. Li WL, He L, Liu XH, Wang YM. Analysis of risk factors for retinopathy of prematurity. *Int J Ophthalmol* [Internet]. 2011[citado 20 may 2014]; 4(6):631-33. Disponible en: <http://www.ncbi.nlm.nih.gov/pmc/articles/PMC3340791/pdf/ijo-04-06-631.pdf>
15. Gharaibeh A, Khassawneh M, Khriesat W, Khriesat W, Alkhatib S, Migdadi Y. Adopting Western Retinopathy of Prematurity Screening Programs in Eastern Countries, are we Screening Properly? *Middle East Afr J Ophthalmol*. 2011; 18(3):209-13. Pubmed PMID: 3162732
16. Zamorano Jiménez CA, Salgado Valladares M, Velásquez Balase B. Factores de riesgo asociados a retinopatía del prematuro. *Gaceta Médica de México* [Internet]. 2012 [citado 20 may 2014]; 148:19-25. Disponible en: http://www.anmm.org.mx/GMM/2012/n1/GMM_148_2012_1_019-025.pdf
17. Fernández Ragi RM, Toledo González Y, García Fernández Y, Rodríguez Rivero M, García Díaz O. Incidencia de la retinopatía de la prematuridad en el bajo peso. *Rev Cub Oftalmol* [Internet]. 2010[citado 20 may 2014]; 23 (supl 1): 580-589. Disponible en: <http://scielo.sld.cu/pdf/oft/v23s1/oft13310.pdf>
18. Mena Nannig P, Díaz Carnot M. Factores nutricionales en la retinopatía del prematuro. *Arch argent Pediatr* [Internet]. 2011[citado 20 may 2014]; 109(1):42-48. <http://www.scielo.org.ar/pdf/aap/v109n1/v109n1a10.pdf>

Recibido: 29 de julio de 2015

Aprobado: 2 de septiembre de 2015

Dra. Berta Beauge Valeriano. Hospital General Docente "Dr. Agostinho Neto". Guantánamo. Cuba. **Email:** berta@infosol.gtm.sld.cu