

## INFORME DE CASO

### Tumor carcinoide en intestino delgado. Presentación de un caso

#### Carcinoid tumors in the small intestine. Case report

Rosa Nelly Velázquez, Josefa Jiménez Hernández, Neovis Duvergel Magendie

Universidad de Ciencias Médicas. Guantánamo. Cuba

---

### RESUMEN

Se trata de pacientes de 61 años femenina, con antecedentes de salud aparente, de raza mestiza con historia de dolor abdominal difuso, no específico hace aproximadamente 3 meses. Se atendió en su área de salud donde le indicaron tratamiento sintomático. Fue ingresada en noviembre de 2015 en el Hospital General Docente "Dr. Agostinho Neto" en la sala de Cirugía donde se le realizó un estudio detallado, indicándosele: ultrasonido, radiografía intestinal y otros estudios complementarios de laboratorio. Se planteó tumor maligno en mesenterio con metástasis en intestino delgado y se le realizó resección de intestino delgado terminal. Anatomía patológica informó tumor carcinoide multicéntrico en intestino delgado. Tuvo una evolución satisfactoria. Se reporta este caso ya que es un tumor raro, poco frecuente en intestino delgado.

**Palabras clave:** tumor carcinoide; intestino delgado; tumor neuroendocrino en intestino delgado

---

### ABSTRACT

It is 61 female patient with a history of apparent health, of mixed race with a history of diffuse abdominal pain, nonspecific plus or minus 3 months ago. She was attended in the health area where was indicated symptomatic treatment. She was admitted in November 2015 at the

General Teaching Hospital "Dr. Agostinho Neto" in the operating room where she underwent a detailed study: ultrasound, radiography and other intestinal complementary laboratory studies. malignant tumor was raised in mesentery with metastases to the small intestine and underwent small bowel resection terminal. Pathology reported multicenter small intestine carcinoid tumor. She had a satisfactory evolution. This case is reported because it is uncommon in small intestine rare tumor.

**Keyword:** carcinoid tumor; small intestine; small intestine neuroendocrine tumor

---

## INTRODUCCIÓN

El tumor carcinoide es una lesión que pertenece a un grupo heterogéneo de neoplasias que derivan de las células de Kulchitsky que pueden producir hormonas y/o aminas vasoactivas. El tumor carcinoide es un tumor neuroendocrino más frecuente con una incidencia de 2 a 2.4 por 100,100 habitantes por año, son tumores submucosos aparecen como hallazgos en exploraciones.<sup>1,2</sup>

La mayoría se localizan en el tracto gastrointestinal especialmente apéndice, intestino delgado y recto entre otros. Los tumores carcinoides son más frecuentes en el sexo femenino, en edades entre la 5ta y 7ma década, y más frecuente en afroamericanos. Los carcinoides gastrointestinales crecen lentamente.<sup>3</sup>

Los tumores del intestino delgado son raros y los pacientes con esta condición se presentan con variados síntomas gastrointestinales no específicos.<sup>4</sup>

El tumor carcinoide es muy raro en infantes que se han reportado.<sup>5</sup> En el estudio radiológico a través de la administración de enteral contrate bajo fluoroscopia puede visualizarse el tumor en duodeno y yeyuno.<sup>6-9</sup>

El tumor carcinoide se origina de las células enterocromafine of kulchitsky. En el intestino delgado representa el 20 % de todos los tumores carcinoide gastrointestinal.<sup>10</sup>

Otros autores plantean que representan el 23 a 28 % de todos los carcinoides gastrointestinales. Los tumores carcinoides tienen una tasa de incidencia de 0.28 a 0.8 por 100,000 habitantes de tumores endocrinos gastrointestinales.<sup>11</sup>

Los tumores carcinoides intestinales se localizan frecuentemente en el intestino delgado sobre todo en el íleon, recto estómago apéndice y recto. Los que nacen en íleon son multicéntricos, mientras que los restantes tienen a ser lesiones solitarias.<sup>12</sup>

La emergencia quirúrgica es reportada en un 7.7 – 100 % de los tumores neuroendocrinos en intestino Delgado debido a sangramiento, obstrucción y perforación.<sup>13</sup>

A menudo los tumores de intestino delgado cursan con síntomas no específicos y son difíciles de detectar clínicamente. Se necesita tener tecnología para detectar tumores benignos y malignos tempranamente.<sup>14</sup>

## **PRESENTACIÓN DEL CASO**

Paciente de 61 años de edad de la raza mestiza con antecedentes de salud aparente con historia de dolor abdominal difuso inespecífico durante más o menos 3 meses. Fue atendida en consulta medicas de su área de salud con tratamiento sintomático al no resolver fue ingresada en el mes de noviembre en el Hospital General Docente "Dr. Agostinho Neto" en la sala de cirugía, donde le realizaron radiografía, ultrasonido y complementarios de laboratorio.

Antecedentes patológicos personales: no refiere

Antecedentes patológicos familiares: no refiere

### *Examen físico:*

Mucosas: hipocoloreadas y húmedas.

Aparato respiratorio: murmullo vesicular normal. No estertores,  
Frecuencia respiratoria: 24/min

Aparato cardiovascular: ruidos cardiacos rítmicos, no soplos. Tensión arterial: 110/70 mm Hg. Frecuencia cardiaca: 86/min

Abdomen: blando depresible, doloroso a la palpación superficial y profunda

### *Estudios de laboratorio:*

Hemoglobina: 9.8 g/l

Hematócrito: 0.30 l/2

Lenco 6 x 10<sup>9</sup>/l

Glicemia: 5.6 mmol/l

Se decide realizarle laparotomía exploradora, planteándose tumor en mesenterio con metástasis intestino delgado; se le hizo resección del intestino delgado terminal con mesenterio y anastomosis termino terminal y envían la pieza quirúrgica para su estudio en el Departamento de Anatomía Patológica.

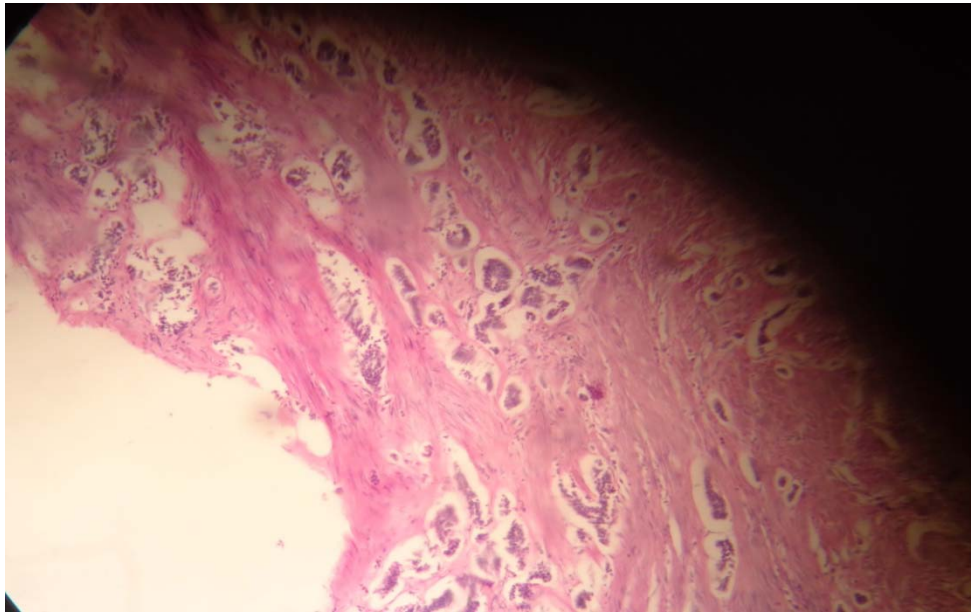
### *Informe anatomopatológico*

#### Macroscópicamente

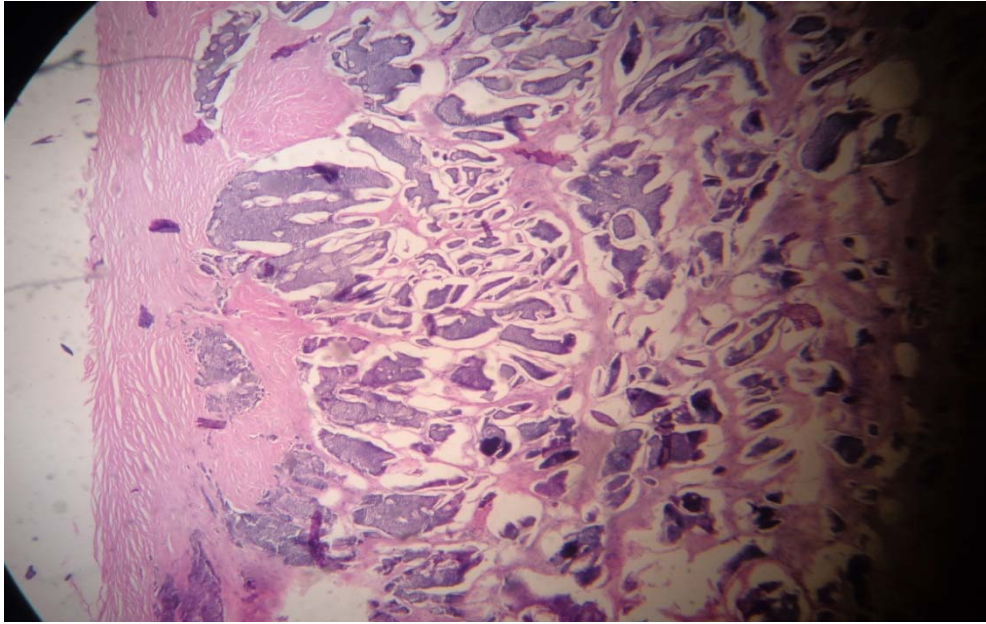
Se recibe segmento de intestino delgado de 163 cm de longitud por 6 cms de ancho con serosa lisa gris rosa con mesenterio. A la apertura se observan múltiples masas, de aspecto poliploide revestido por la mucosa que hace relieve en la luz del órgano que miden de 1 cm a 3 cm en número de 5. A los cortes aspecto solido y amarillento bronceado que llega hasta la serosa sin haber metástasis a mesenterio.

#### Microscópicamente

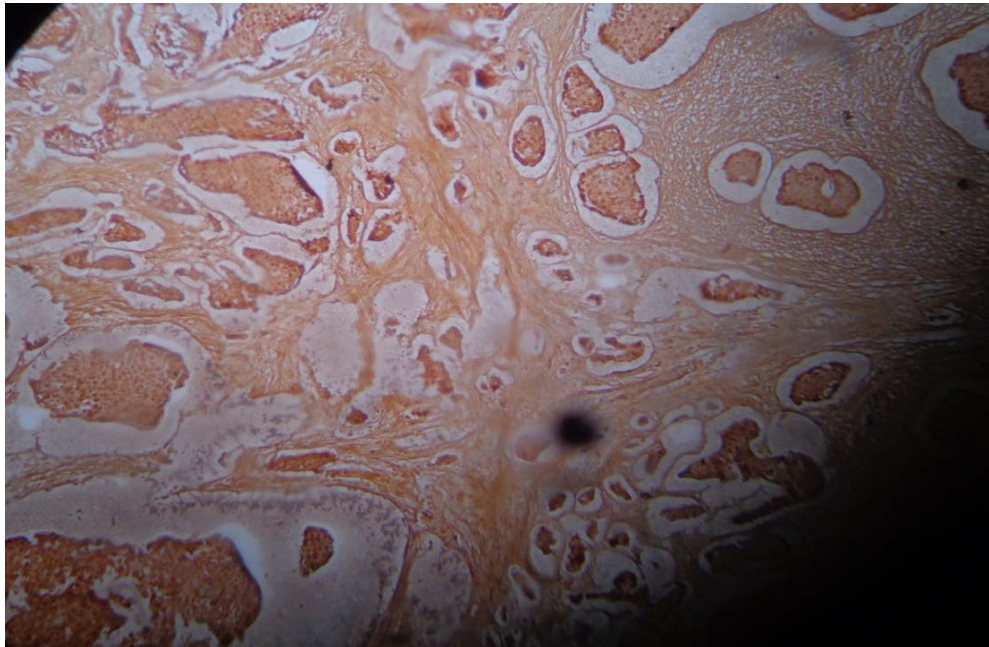
Las células neoplásicas forman islotes, bandas cordones y sabanas. Son similares con escaso citoplasma granular eosinófilo y núcleo redondo. Las células contienen gránulos de secreción bien formados y rodeado de membrana osmófilo (gránulo de núcleo denso) por coloración especial se demostró gránulos argentófilos (Figuras 1,2 y3).



**Figura 1.** Tumor carcinoide donde se observan múltiples nidos, cordones y sabanas que invaden toda la pared del intestino delgado.



**Figura 2.** Tumor carcinoide invadiendo la submucosa, musculo hasta la serosa.



**Figura 3.** Se observa la coloración especial de impregnación argéntica demostrando los gránulos argentófilos que es característico del tumor carcinoide.

## DISCUSIÓN

Los leiomiomas se originan de la muscularis de la lámina propia, ellos se presentan como una masa solitaria y predominantemente se desarrollan en la submucosa del yeyuno. Los adenocarcinomas representan el 40 % de todos los casos de cánceres del intestino delgado.

Raramente los adenocarcinomas se presentan como engrosando la circunferencia en asociación con dilatación del intestino delgado. Los pólipos adenomatosos que pueden encontrarse esporádicamente o en pacientes con poliposis familiar adenomatosa que frecuentemente se encuentran. Los lipomas son relativamente frecuentes, benignos, mesenquimatosos del intestino delgado.

El tumor carcinoide puede localizarse como una masa sólida en una parte del tracto gastrointestinal pero la localización multicéntrico es en intestino delgado, siendo solitaria en estómago, recto, apéndice, así como los leiomiomas, adenocarcinomas, pólipos, adenomas y otros que se descartan por las características histológicas de cada una de estas.

En el reporte de este trabajo se pudieron realizar todos los diagnósticos diferenciales con el tumor multicéntrico en el intestino delgado durante el estudio histológico y la técnica especial de impregnación argéntica siendo positiva confirmando el diagnóstico de Tumor de Células Endocrinas (tumor carcinoide).

En la literatura revisada, el tumor carcinoide puede ser un hallazgo anatomopatológicos.<sup>15</sup>

## REFERENCIAS BIBLIOGRÁFICAS

1. Elizalde I, Borda F. Tratamiento actual del tumor carcinoide. Gastroenterol Hepatol [Internet]. 2002 [citado 19 Ene 2016]; 25(8):[aprox. 5p.]. Disponible en: [http://apps.elsevier.es/watermark/ctl\\_servlet?f=10&pident\\_articulo=13037622&pident\\_usuario=0&pcontactid=&pident\\_revista=14&ty=69&accion=L&origen=zonadelectura&web=www.elsevier.es&lan=es&ichero=14v25n08a13037622pdf001.pdf](http://apps.elsevier.es/watermark/ctl_servlet?f=10&pident_articulo=13037622&pident_usuario=0&pcontactid=&pident_revista=14&ty=69&accion=L&origen=zonadelectura&web=www.elsevier.es&lan=es&ichero=14v25n08a13037622pdf001.pdf)
2. Pastore RL, Bilenca OL, Gastón A, Sokol A, Gallo A, Zubillaga CM; Tumor Carcinoide de Recto. Rev Argent Cirug [Internet]. 2001 [citado 19 Ene 2016];80(6):[aprox. 3p.]. Disponible en: <http://www.aac.org.ar/revista/2001/80/Junio/1.pdf>
3. Gore RM, Mehta UK, Berlin JW, Rao V, Newmark GM. Diagnosis and staging of small bowel tumours. Cancer Imaging. 2006;6(1):209–12.



4. Soyer P, Boudiaf M, Fishman EK, Hoeffel C, Dray X, Manfredi R. Imaging of malignant neoplasms of the mesenteric small bowel: new trends and perspectives. *Crit Rev Oncol Hematol*. 2010; 80(1): 10-30.
5. Deepak J, Aravind KL, Gowrishankar, Ramesh S. A Case of Rare Small Bowel Tumor in a Child and Review of Literature. *Indian J Surg Oncol*. 2015; 6(3): 292-293.
6. Boudiaf M, Jaff A, Soyer P, Bouhnik Y, Hamzi L, Rymer R. Small bowel diseases: prospective evaluation of multidetector row helical CT enteroclysis in 107 consecutive patients. *Radiology*. 2004; 233(2):338-44.
7. Dabaja BS, Suki D, Pro B, Bonnen M, Ajani J. Adenocarcinoma of the small bowel: presentation, prognostic factors, and outcome of 217 patients. *Cancer* 2004; 101(3):518-26.
8. Levy AD, Remotti HE, Thompson WM, Sobin LH, Miettinen M. Gastrointestinal stromal tumors: radiologic features with pathologic correlation. *Radiographics*. 2003; 23(2):283-304.
9. Hoeffel C, Crema MD, Belkacem M, Azizi L, Lewin M, Arrivé L, et al. Multi-detector row spectrum of diseases involving the ileocecal area. *Radiographics*. 2006; 26(5):1373-790.
10. Linares E, Rena de Freitas R, Goncalves R, Ramos C. Tumores neuroendócrinos do intestino delgado: experiencia do Instituto Nacional de Câncer em 12 anos. *GED Gastroenterol Endosc Dig* [Internet]. 2011 [citado 19 Ene 2016];30(1):[aprox. 5p.]. Disponible en: <http://docplayer.com.br/8400273-Tumores-neuroendocrinos-do-intestino-delgado-experiencia-do-instituto-nacional-de-cancer-em-12-anos.html>
11. Párraga M, Franco N, Sulbarán J, Dao H, Poli S, Suárez A. Tumor carcinoide recidivante de recto. Presentación de un caso. *Rev Gen* [Internet]. 2011 [citado 19 Ene 2016]; 65(4):[aprox. 2p.]. Disponible en: <http://www.scielo.org.ve/pdf/gen/v65n4/art14.pdf>
12. Hristova L, Placé V, Nemeth J, Boudiaf M, Laurent V, Soyer P. Small bowel tumors: spectrum of findings on 64-section CT enteroclysis with pathologic correlation. *Clinical imaging*. 2012; 36 (2): 104-112.
13. Turan M, Karadayi K, Duman M, Ozer H, Arici S, Yildirim C, Kocak O, Sen M. Small bowel tumors in emergency surgery. *Ulus Travma Acil Cerrahi Derg* 2010;16(4):327-333.
14. Instituto Nacional del Cáncer. Tumores Carcinoides Gastrointestinales [citado 19 Ene 2016]. Disponible en: <http://www.cancer.gov/espanol/tipos/tumores-carcinoides-gi>
15. Lester SC, Cotran RS. Aparato Gastrointestinal En: Cotran RS, Kumar V, Collins T. Robbins Patología, estructural y funcional, 6ed. Madrid: MC Graw Hill Interamericana; 2000. p. 837-1132.

**Recibido:** 19 de octubre de 2015

**Aprobado:** 14 de diciembre de 2015

**Dra. Rosa Nelly Velázquez.** Especialista de I Grado en Anatomía Patológica. Hospital General Docente "Dr. Agostinho Neto". Guantánamo. Cuba. **Email:** [jjh@infosol.gtm.sld.cu](mailto:jjh@infosol.gtm.sld.cu)