

## INFORME DE CASO

### Tórax batiente. Presentación de un caso

### Thorax batiente. Case report

Olidays Pérez Suárez, Yondris Reyes Dominguez, Alberto Leyva Socorro

Universidad de Ciencias Médicas. Guantánamo. Cuba

---

### RESUMEN

Se presentó el caso de paciente masculino de 52 años con antecedente de salud aparente que ingresa en el servicio de Cirugía general del Hospital General Docente "Dr. Agostino Neto" de Guantánamo con el diagnóstico de tórax inestable en choque hipovolémico y herida torácica penetrante, es trasladado de extrema urgencia al salón de operaciones. Se le practicó toracotomía de urgencia con lobectomía superior derecha, neumorrafia, ligadura de vasos sangrantes, síntesis de los arcos costales con alambre en 8, drenaje torácico y estabilización de la pared torácica con dos láminas de acero inoxidable. Se trasladó a UCI en estado crítico extremo intubado y acoplado por un periodo de 14 días, sufre sepsis de la cornada por pseudomona. Evolución ulterior satisfactoria. Se revisaron aspectos clínicos y quirúrgicos de interés práctico en el tratamiento de esta patología.

**Palabras clave:** tórax inestable; tórax bamboleante; tórax batiente

---

### ABSTRACT

For 52 years male patient was presented with a history of apparent health entering at the service HGD General Surgery "Dr. Agostino Neto" Guantánamo with the diagnosis of unstable chest hypovolemic shock and penetrating chest wound of extreme urgency transferred to the operating room. It was practiced emergency thoracotomy with right

upper lobectomy, neumorragia, ligation of bleeding vessels, synthesis of the costal arch wire 8, chest drainage and stabilization of the chest wall with two stainless steel sheets. The patient was moved to ICU in critical intubated end and coupled for a period of 14 days, suffering sepsis gored by pseudomonas. Successful further development. Clinical and surgical aspects of practical interest in the treatment of this pathology are reviewed.

**Keywords:** unstable thorax; thorax wobbly; flail chest

---

## INTRODUCCIÓN

El trauma constituye la primera causa de muerte en los menores de 45 años y la tercera en la mortalidad general, precedida solo de enfermedades cardiovasculares y cáncer.<sup>1,2</sup>

La historia de los traumas torácicos ha acompañado al hombre desde la antigüedad, según informa el papiro de Smith escrito 3 000 años a.n.e<sup>1</sup>. El tórax por su situación y extensión es una de las regiones más afectadas por los traumatismos.<sup>3</sup>

Entre los traumas torácicos se destaca por su elevada morbilidad la inestabilidad de la pared torácica (tórax batiente), este se produce por la rotura doble de varias costillas contiguas, aunque pueda observarse también por fracturas únicas superpuestas, o por fracturas conminutas de dos o más costillas y fracturas del esternón.<sup>4</sup>

Por ser el trauma de tórax una patología de común presencia en los servicios de urgencia, y el tórax inestable de gran gravedad es que se hace necesario presentar este caso con un tórax batiente grave.

## PRESENTACIÓN DEL CASO

Paciente de 52 años, masculino, mestizo, de procedencia rural y campesino, con antecedente de salud aparente, que fue trasladado al hospital por el SIUM, después de recibir trauma intenso en el hemitorax derecho (cornada de buey) es ingresado y trasladado al salón de operaciones emergentemente con el diagnóstico de trauma costal grave con inestabilidad de la pared torácica, herida penetrante en hemitorax derecho, en estado de shock hipovolémico.

**Examen físico:**

Frecuencia cardíaca: 115/min

Frecuencia respiratoria: 34/min

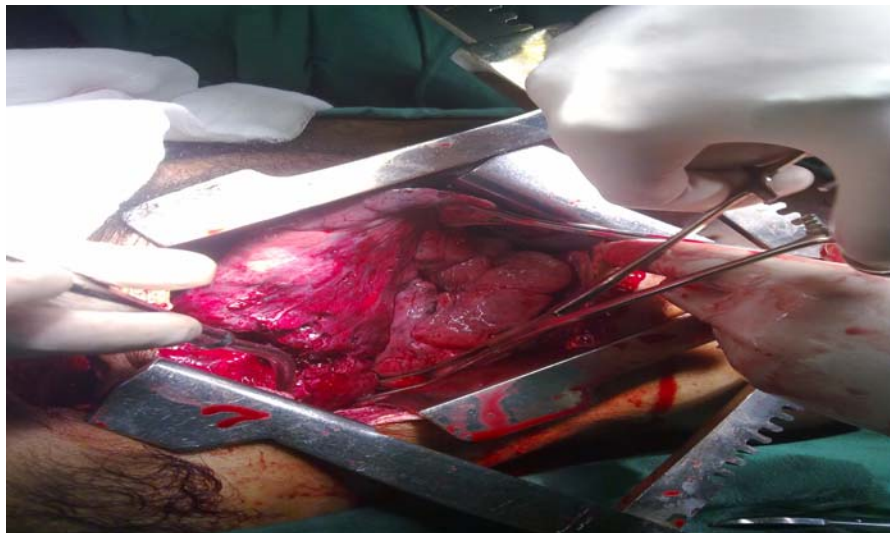Mucosas: hipocoloreadas y húmedas

Aparato cardiovascular: ruidos cardiacos taquicárdicos, apagados con tensión arterial en 60/30 mmHg.

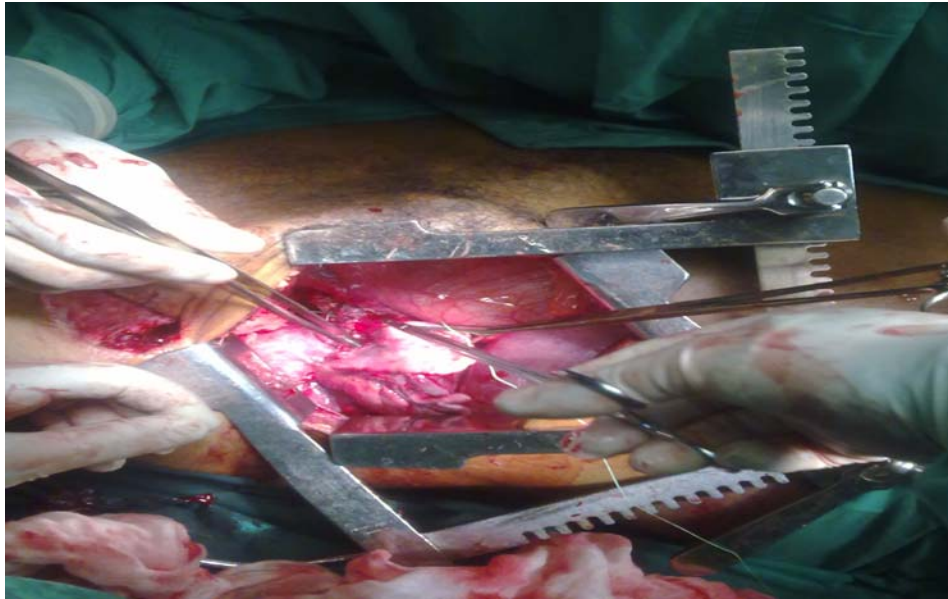
Tórax: herida penetrante de  $\pm$  6 cm de diámetro anfractuosa con sangramiento activo, respiración paradójica, traumatopnea, crepitación ósea, murmullo vesicular abolido en campo pulmonar derecho.

Piel: fría y sudorosa, llene capilar por encima de los 5 segundos.

Después de cuidados preoperatorios de emergencia se comienza toracotomía anterolateral derecha confirmando herida penetrante en el tórax, transfixiante y anfractuosa en el lóbulo superior del pulmón derecho (Figura 1), fracturas costales de casi la totalidad de las costilla con fragmentos libre en el tórax, así como vasos intercostales con sangramiento activo. Se le realizó lobectomía superior derecha, ligadura de vasos sangrantes, síntesis de los arcos costales con alambre, fijación de la pared torácica con dos fijadores en sentido vertical y drenaje de la cavidad torácica (Figura 2).



**Figura 1.** Herida anfractuosa transfixiante del lóbulo superior del pulmón derecho.



**Figura 2.** Neumorragia.

Se reportó de crítico extremo del salón de operaciones, y después de cuatro horas en recuperación, es trasladado a UCI donde permanece intubado acoplado y relajado por un período de tiempo de 14 días, al octavo día fue necesario realizarle traqueostomía.

En este período en su segundo día de postoperado comenzó con cuadro febril aislándose una pseudomona en las secreciones de la cornada para lo cual llevó tratamiento con resolución satisfactoria. Fue trasladado a UCIM el 6 de enero y a la sala abierta el 14 de enero con egreso hospitalario el 21 de enero con evolución satisfactoria demostrado por la clínica, la evolución, radiografías de tórax evolutivas y tomografía realizada antes del egreso.

## **DISCUSIÓN DEL CASO**

El error más común en el tratamiento del Tórax Batiente es la subestimación de la gravedad y su tratamiento inadecuado, el manejo eficiente, eficaz y oportuno contribuye a disminuir la morbimortalidad.<sup>4-7</sup>

Con el desarrollo de la tecnología cada vez los tratamientos son más específicos, pero nunca será tan efectivo un tratamiento como aquel que se presta en el lugar del accidente y conserva con vida al lesionado hasta que éste sea atendido en un lugar con los requerimientos necesarios para salvarle la vida y evitar en lo posible las secuelas y

complicaciones. La terapéutica del tórax batiente en la actualidad se basa en la atención de las alteraciones ventilatorias que ocasiona la contusión pulmonar, y en la estabilización de la pared torácica.<sup>7,8,9,10</sup>

La interrogante que se impone es: ¿Que hacer primero?

Recordamos que en el manejo inicial de todo paciente traumatizado se debe cumplir, la valoración sistemática, cuyo orden es el siguiente: revisión primaria rápida, resucitación de las funciones vitales, revisión secundaria más detallada y, por último, inicio del manejo definitivo.

En cuanto a la fisiopatología han aparecidos nuevos criterios en los últimos años. Antiguamente se abogaba por lo siguiente: cuando el paciente inspira la presión negativa producida por el descenso del diafragma hace que las costillas rotas se desplacen hacia adentro dificultando la expansión del pulmón.<sup>11</sup> Así la disnea puede acentuarse y aparecer una intensa cianosis a causa de la hipercapnia e hipoxia resultante. Se daba mucho valor al movimiento "paradójico" de la pared costal; es más aceptado en estos momentos que el segmento costal lesionado se mantenga estático mientras que el resto de la pared torácica se moviliza normalmente dando la impresión de un movimiento paradójico.

Actualmente se invocan otros elementos en la fisiopatología del tórax batiente estando esta en relación con la contusión del pulmón subyacente al traumatismo y al dolor provocado por las fracturas costales y no precisamente como planteamos anteriormente y en relación a esto debemos encaminar la terapéutica, que para esta debemos clasificar el tórax batiente de la manera siguiente:<sup>4,9,12</sup>

- I. Pacientes con volet costal pequeño que no requieren ventilación mecánica; respiran con frecuencia entre 10 y 30 respiraciones por minuto; una  $PO_2 > 60$  mm Hg con aire atmosférico o mayor de 80 mm Hg con oxígeno suplementario;  $PO_2/FiO_2 > 250$ ,  $QS/QT < 15$  %,  $PCO_2 < 50$  mm Hg y no aparece el shock, coma o trauma de cráneo.
- II. Paciente que por su lesión de tórax inestable se ubican en el grupo anterior, pero presentan otro traumatismo ajeno que requiere intervención quirúrgica.
- III. Paciente que requieren ventilación mecánica. Frecuencia respiratoria  $< 8$  o  $> 30$  por minuto,  $PO_2 < 60$  mm Hg con aire atmosférico o menor de 80 mm Hg con oxígeno suplementario,  $PCO_2 > 50$  mm Hg,  $PO_2/FiO_2 < 250$  y  $QS/QT > 15$  a 30 %.
- IV. Paciente con tórax inestable extenso, bilaterales o con participación del esternón, también se incluyen en este grupo los pacientes que requieran ser sometidos a una toracotomía.

Muchos son los métodos citados para el tratamiento de esta patología desde las medidas iniciales hasta el tratamiento definitivo en el centro hospitalario y aquí citamos las medidas específicas:

Se incluyen los siguiente métodos.<sup>4,6,13</sup>

1-Los que comprimen el segmento lesionado:

- Vendaje con esparadrapo
- Empaquetamiento con apósito
- Compresión con sacos de arena
- Colocación del enfermo sobre el lado afecto

2-Tracción del segmento lesionado:

- Kirschner en tejido celular subcutáneo, plano muscular, o esternón.
- Pinzas erina, nylon, metal.

3-Osteosíntesis:

- Sutura de los extremos fracturados con alambres y Kirschner.
- Kirschner intramedular.
- Pasta de acrílico.
- Grapas de judet.
- Sutura mecánica
- Clavos-uñas de Rush.

4-Fijación neumática interna

- CPAP con máscara o a través de tubo endotraqueal.
- Volumen control con PEEP.
- Ventilación de alta frecuencia combinado con ventilación convencional de bajo grado.
- Ventilación mandatoria intermitente.

5-Fijación externa (fijadores).

- Modelo Zagdown.
- Modelo Pierre-Courvoiser
- Modelo Sidney-Miskin
- Modelo Constantinescu.
- Modelo Valls.

Nuestro paciente que tenía un tórax inestable extenso, acompañado de hemonemotorax masivo que requirió toracotomía (Grupo IV), se le practico osteosíntesis con alambre que dado a la magnitud de las fracturas, que no solo eran dobles y contiguas sino que, tenia triple y conminutas muy difíciles de fijar y traccionar y, además, no poseer en nuestro centros con unos de los fijadores externos ya diseñados para

este fin se decidió en el acto quirúrgico poner supra óseo dos láminas de metal en sentido vertical que nos fijaron todos los fragmentos fracturados ya con su síntesis y, a su vez, fijarlos a los extremos costales que se mantenían fijos y esto asociarlo a método de fijación interna intubación con ventilación controlada y asistida por un período de tiempo prudencial vigilando las complicaciones de la ventilación siendo necesario la traqueostomía para complementar lo anterior.

Podemos concluir que esta patología grave en ocasiones es necesaria la combinación de los métodos expuestos anteriormente para lograr minimizar los daños en el paciente y que la evolución satisfactoria de los mismos dependerá en gran medida del tratamiento oportuno desde que se asista al paciente en el lugar del accidente hasta su tratamiento definitivo en el centro hospitalario.

## REFERENCIAS BIBLIOGRÁFICAS

1. Cuba. Ministerio Salud Pública. Dirección Nacional de Estadísticas de Salud. Principales causas de muerte general. Mortalidad. Anuario estadístico nacional 2013. [citado 29 ago 2015]. Disponible en: <http://www.infomed.sld.cu/estadisticas/mortalidad>.
2. Ministerio Salud Pública de Cuba. Dirección Nacional de Estadísticas de Salud. Principales causas de muerte general. Principales causas de muerte por sexo en el año 2013. Mortalidad. Anuario estadístico nacional 2004. [citado 29 ago 2015]. Disponible en: <http://www.infomed.sld.cu/estadisticas/mortalidad>.
3. Llerena Rodríguez M, Reyes Segura SM, Versonic Martínez N. Caracterización de la evaluación del traumatismo torácico. Rev Cub Med Int Emerg [Internet]. 2007[citado 10 Jun 2016];6(4):[aprox. 32 p.]. Disponible en: [http://bvs.sld.cu/revistas/mie/vol6\\_4\\_07/mie05407.pdf](http://bvs.sld.cu/revistas/mie/vol6_4_07/mie05407.pdf)
4. Camargo H, Sarmiento D, Herazo T. Traumatismo torácico: causa y complicaciones en el I.V.S.S. Hospital "Dr. Rafael Calles Sierra". Período Julio 1987-Diciembre 2000. Rev Venez-Hospital Cardon [Internet]. [citado 1 jul 2012]. Disponible en: [http://www.indexmedico.com/publicaciones/journals/revistas/venezuela/cardon/edicion4/traumatismo\\_toracico.htm](http://www.indexmedico.com/publicaciones/journals/revistas/venezuela/cardon/edicion4/traumatismo_toracico.htm)
5. Story WJ, Goelhoms, Zempiel JA. Hemotórax traumático. Evolución y manejo. J Pneumol. 2005;25(2):118-32.
6. Cabrera Linares A, Moreno Ruíz I, Cárdenas Hernández Y. Comportamiento del trauma de tórax en la provincia de Ciego de Ávila, en un período de cinco años. Revista 16 de abril. 2008 [citado julio 2009];232. Disponible en: [/www.16deabril.sld.cu/rev/232articulo3.html](http://www.16deabril.sld.cu/rev/232articulo3.html)

7. Jiménez Carrasco M, Cruz Paz JA, García Castillo G, Leiva Alvarez C. Tratado de Emergencias Médicas. Ediciones Arán; 2014. p. 1134.
8. Carballosa Espinosa L, Ávila Zamora O. Hemotórax traumático. Comportamiento en el Hospital General Docente A. Netto, durante el 2005 y 2006. Arch Cir Gen Dig. 2010 [citado 13 de marzo 2009]. Disponible: <http://www.cirugest.com/revista/2007/14/2007-08-13.htm>
9. Jonhson JK. Trauma of the Chest: Some clinical aspects. Am J Surg. 2004;134-9.
10. Balkan ME, OktarGL, Kayi-Cangir A, Ergcil EG. Emergency thoracotomy for blunt thoracic trauma. Ann Thorac Cardiovasc Surg. Apr. 2002;8(2):78-82
11. Reyes Pérez R, Gil Manrique L. Pleurostomía en cuidados intermedios quirúrgicos. Rev Cubana de Medicina Intensiva y Emergencias. 2004;3(2):18-26.
12. Bestard MP, Nazario Dolz AM. Hemotórax traumático. Morbilidad y mortalidad. Cirured. 2009. [Citado 5 enero de 2011]. Disponible en: [http://www.sld.cu/galerias/pdf/uvs/cirured/hemotorax\\_traumatico.pdf](http://www.sld.cu/galerias/pdf/uvs/cirured/hemotorax_traumatico.pdf)
13. Contreras Raymond V, Gonzales Cerda E. Guia de cuidados de enfermería en traumas toracicos. Disponible en: <http://eudev.uta.cl/facsal/eu/wp-content/uploads/2012/02/guia-de-cuidados-de-enfermeria-en-trauma-toracico.docx>.

**Recibido:** 9 de abril de 2016

**Aprobado:** 30 de abril de 2016

**Dra. Olidays Pérez Suárez.** Máster en Urgencias Médicas. Especialista de I Grado en Cirugía General. Instructor. Hospital General Docente "Agostinho Neto". Guantánamo. Cuba. **Email:** [olidays@infosol.gtm.sld.cu](mailto:olidays@infosol.gtm.sld.cu)